

The image shows the cover of a spiral-bound notebook. The cover is a light beige or tan color with a textured, slightly mottled appearance. On the left side, there is a silver metal spiral binding. The text is centered on the cover in a dark brown, serif font.

# **SOMATOPEDIE**

## **Pohybové vady**

**Mgr. Kateřina Janků, Ph.D.**

# Vymezení tělesného postižení

- TP způsobuje přetrvávající nebo trvalé nárpadnosti v pohybových schopnostech se stálým nebo značným vlivem na kognitivní, emocionální a sociální výkony.
- Vady pohybového a nosného ústrojí, tj. kostí, kloubů, šlach i svalů a cévního zásobení, jakož i poškození nebo poruchy nervového ústrojí, jestliže se projevují porušenou hybností.
- Vždy je omezená mobilita nebo imobilita!
- Vždy poruchy hybnosti (mobility).

# Etiologie

---

- ☞ Poškození podpůrného (nosného) nebo pohybového aparátu, jiné organické poškození
- ☞ Různý obraz poškození na ortopedickém, neurologickém a interním základě
- ☞ Infekční onemocnění matky v době těhotenství (např. zarděnky)
- ☞ Nedostatek vitamínů, minerálů a stopových prvků v potravě
- ☞ Vliv léků
- ☞ Rentgenové záření
- ☞ Poruchy vnitřní sekrece
- ☞ Nepříznivé vlivy prostředí
- ☞ Dědičnost
- ☞ Úrazy kostí a kloubů
- ☞ Onemocnění

# Klasifikace poruch hybnosti:

---

☰ **Trvalá nebo přechodná porucha h.**

☰ **Klasifikace poruch hybnosti:**

- **Primární porucha hybnosti** – přímé poškození pohybového ústrojí
- **Sekundární porucha hybnosti** – pohyb omezen v důsledku jiné poruchy

Podle stupně:

- **Lehká porucha hybnosti**
- **Střední porucha hybnosti**
- **Těžká porucha hybnosti**

# Jedinec s poruchou hybnosti

---

- ☞ Mobilní jedinec – je schopen samostatného pohybu
- ☞ Částečně mobilní jedinec - pohyb s dopomocí
- ☞ Imobilní jedinec – neschopnost pohybu ani s dopomocí

# Jedinec s poruchou hybnosti

- ☞ Ovlivněna celá osobnost
- ☞ Porucha má vliv na tělesný, smyslový i rozumový vývoj (atrofie svalů, omezení rozsahu poznání, malá aktivita psychické činnosti)
- ☞ Změny či postižení vyšší nervové činnosti
- ☞ Obtíže v oblasti emotivity
- ☞ Obtíže v oblasti vnímání, pozornosti
- ☞ Poruchy řečových, sluchových, zrakových či intelektových schopností

# Klasifikace tělesných postižení

---

## **Vrozená** tělesná postižení

- Vady lebky a páteře
- Vady končetin a růstové odchylky
- Centrální a periferní obrny

## **Získaná** tělesná postižení

- Deformace
- Tělesná postižení po úraze
- Tělesná postižení po nemoci

## Pro doplnění si uved'me ještě dvě další možnosti klasifikace tělesných postižení.

- ☞ Vítková (2006) vychází z německé somatopedické lit. a dělí TP:
  - centrální a periferní obrny;
  - deformace (získané vady, např. progresivní svalová dystrofie, skolióza);
  - amputace a malformace (malformace jsou vrozené deformace, např. amélie, kongenitální dysplázie kyčelního kloubu).
- ☞ V americké lit. se můžeme setkat s klasifikací na TP:
  - ortopedické - např. osteoporóza, Perthesova choroba;
  - neurologické - např. DMO, amyotrofická laterální skleróza (Bigge, Best, Heller, 2001).
- ☞ Všechny uvedené klasifikace jsou pouze pomocné – vždy zohledňují pouze některé faktory (např. mnohé tělesné vady mohou být neurologické i ortopedické zároveň).



# Vrozená tělesná postižení

---

- ☞ Příčiny v době prenatální, perinatální či raně postnatální (do 1 roku věku dítěte)
- ☞ Onemocnění matky v době těhotenství (toxoplazmóza)
- ☞ Úrazy, psychická traumata
- ☞ Toxický vliv léků a chemikálií
- ☞ Komplikované porody
- ☞ Protrahované nebo překotné porody
- ☞ Nízká porodní hmotnost
- ☞ Úrazy dítěte

# Vrozené vady lebky a páteře:

---

☞ Poruchy tvaru lebky

☞ Poruchy velikosti lebky

☞ Další vady lebky

☞ Rozštěpy

# Vrozené vady lebky a páteře:

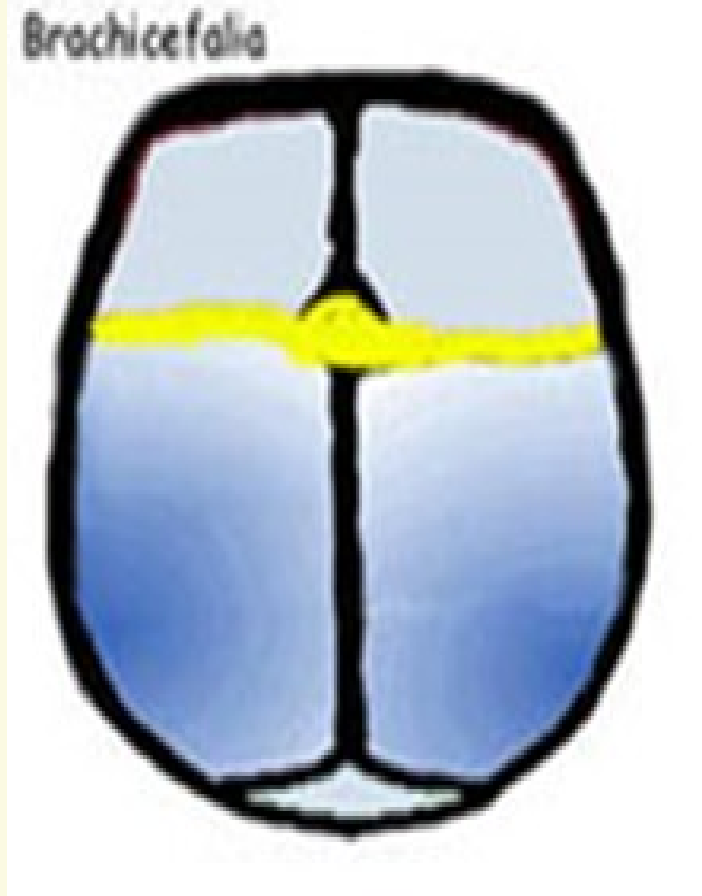
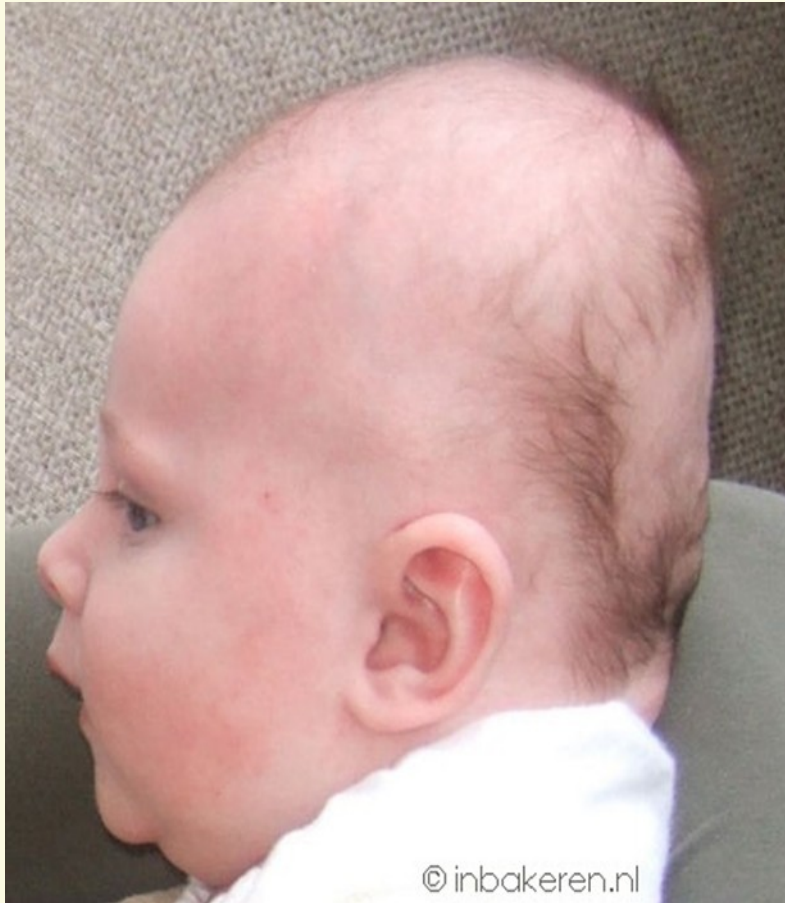## Poruchy tvaru lebky

📄 **Kraniostenóza** – předčasný srůst jednoho nebo více lebečních švů, dochází k deformaci lebky, zmenšení objemu nitrolebečního prostoru, zvýšený tlak uvnitř lebky, genetické faktory, záněty v době nitroděložního vývoje...

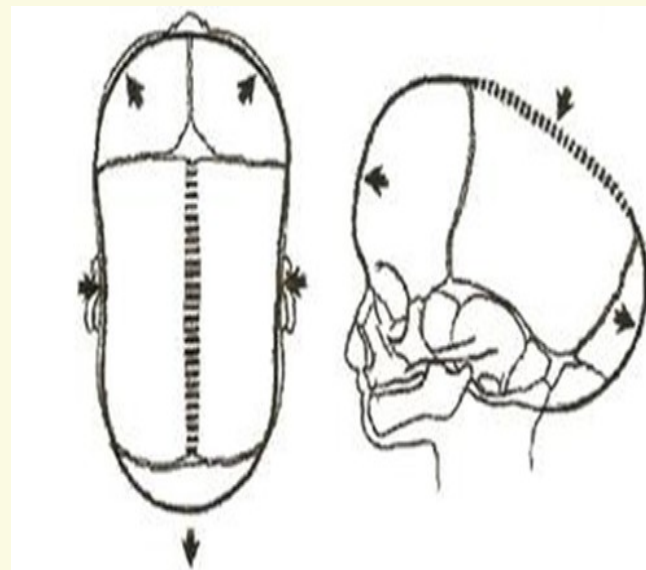
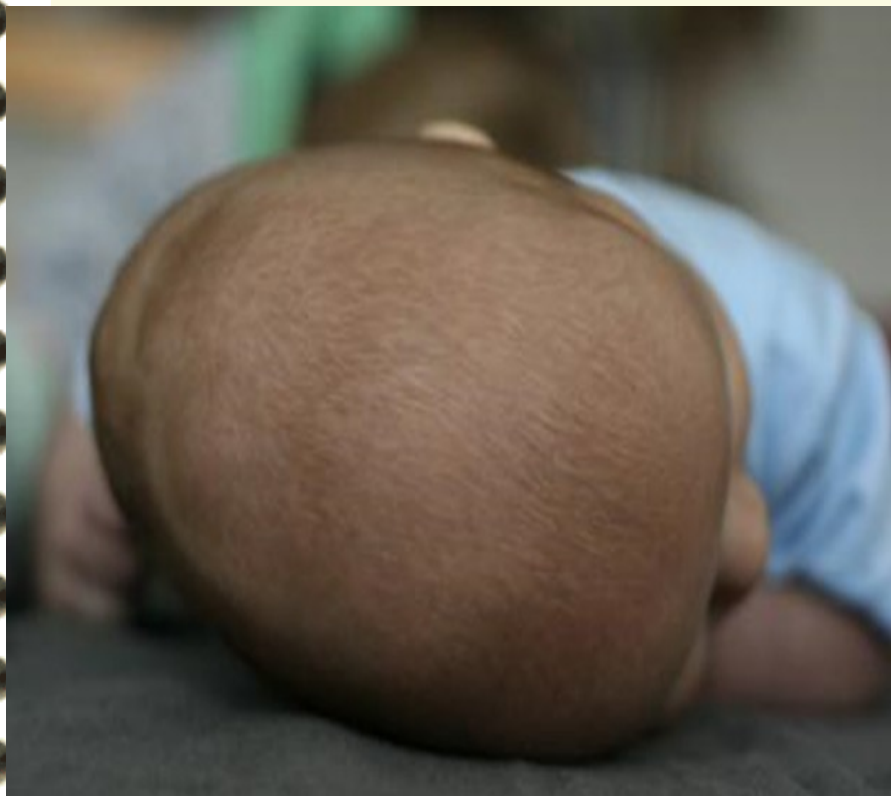- **Brachicefalie** – předčasný srůst obou koronárních švů, zploštělá hlava
- **Skafocfalie** – předčasný srůst šípového švu, zúžený, prodloužený tvar lebky
- **Trigonocefalie** – předčasný srůst frontálního švu, trojúhelníková deformace čelní části lebky
- **Turicefalie** – předčasný srůst všech švů, věžovitá deformace lebky
- **Plagiocefalie** – předčasný jednostranný srůst věncovitého švu, šikmo, jednostranně deformovaná lebka

Léčba je chirurgická – odstranění předčasně srostlého švu!

# Brachicefalie

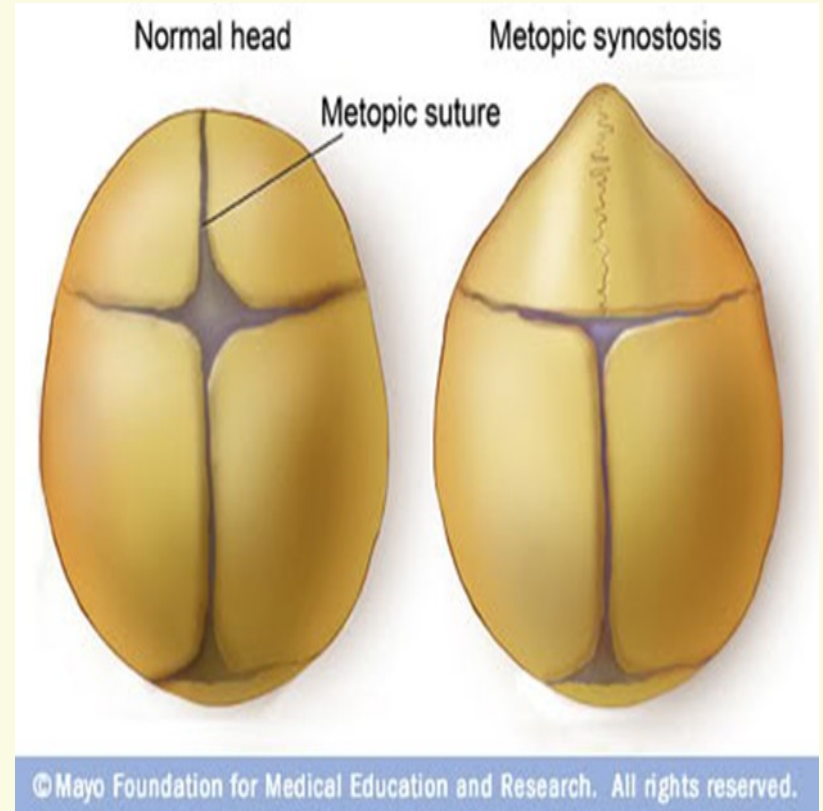


# Skafocefalie



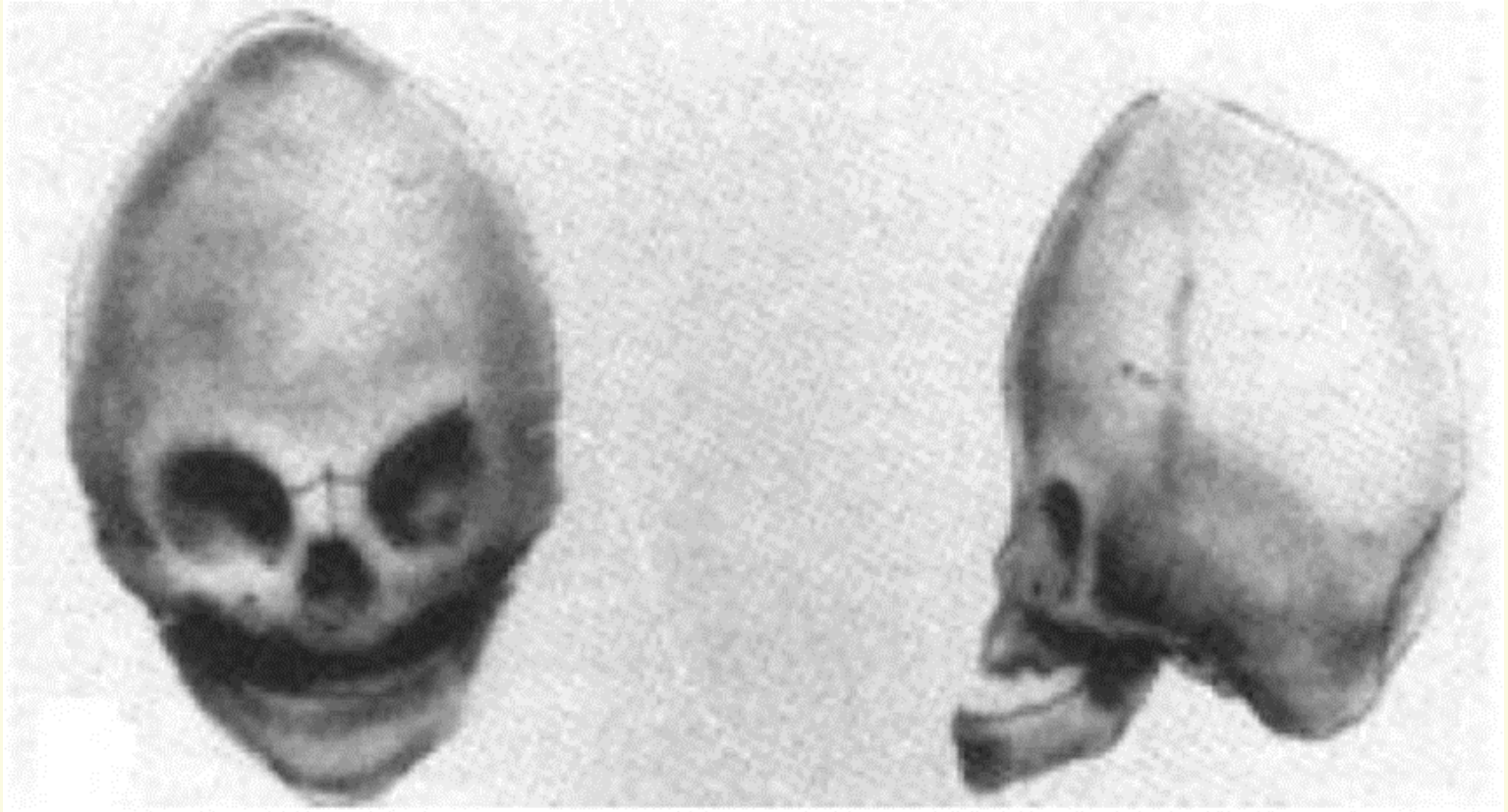
Obr. 4. Sagitální synostóza (skafocefalie, zcela vlevo pohled shora). Charakteristické je biparietální zúžení a nápadné frontální a okcipitální vyklenutí kalvy („bossing“).

# Trigonocefalie

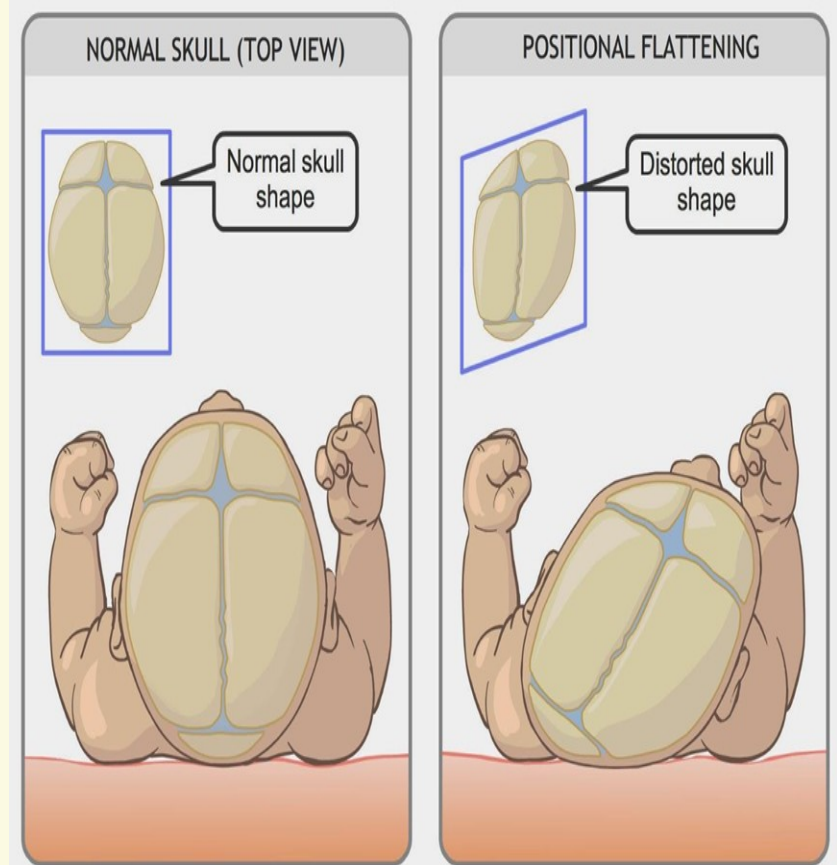
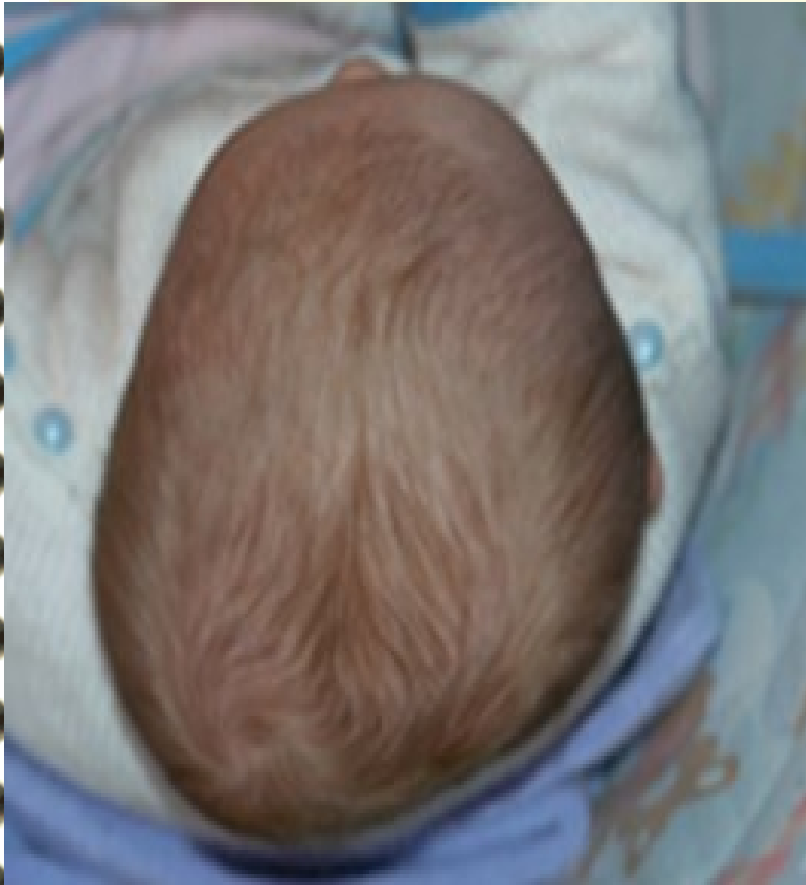



# Turicefalie



# Plagiocefalie





# Vrozené vady lebky a páteře:

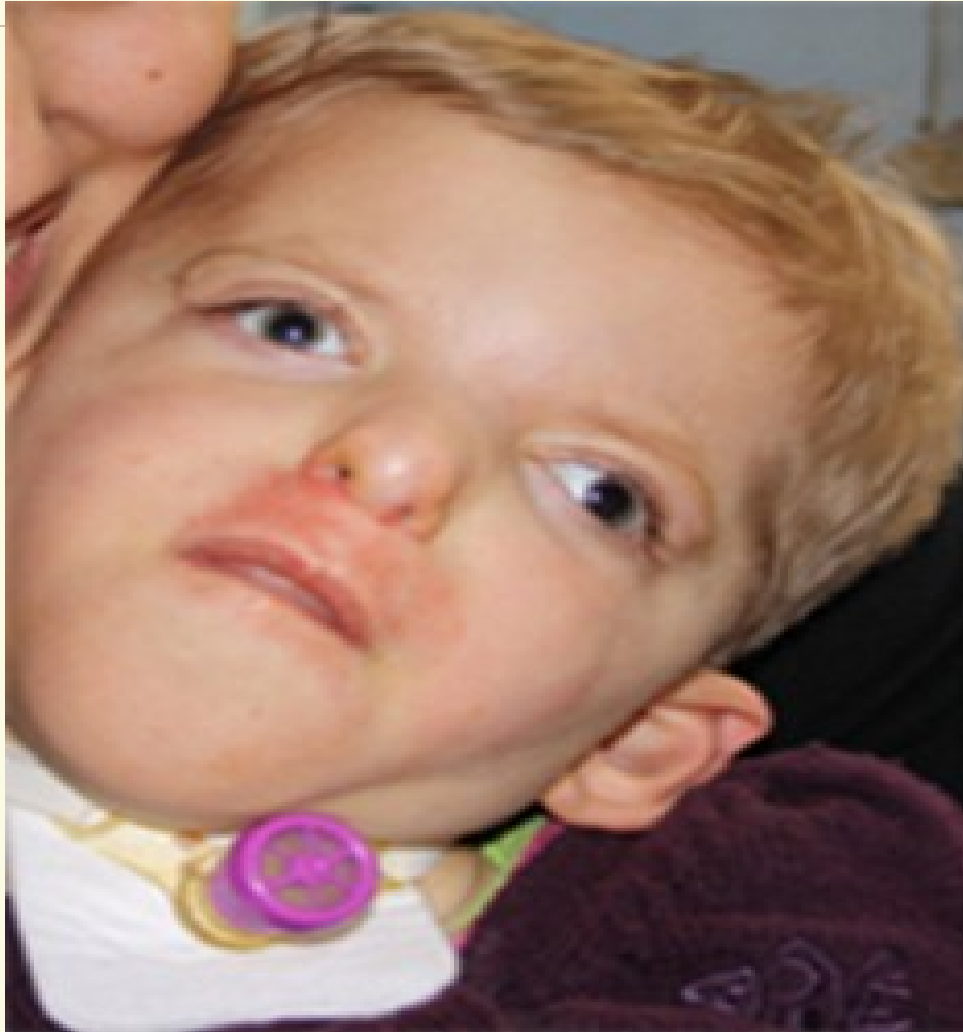## Poruchy velikosti lebky

---

Vrozená onemocnění CNS.

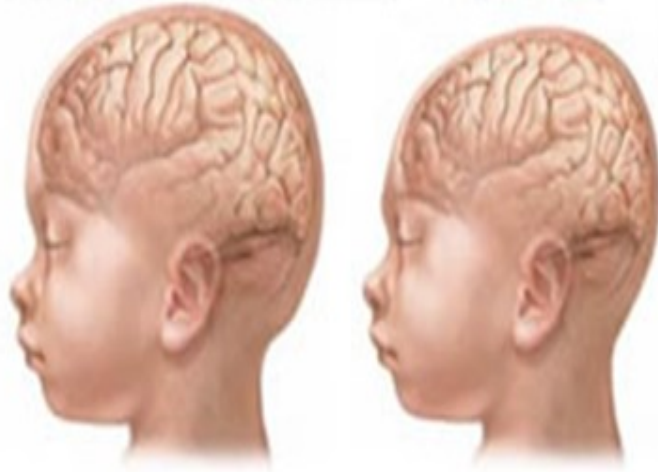- ☞ **Makrocefalus** – nadměrná velikost hlavy, poruchy cirkulace likvoru a poruchy utváření likvorových prostor, příčinou může být mozkový nádor nebo nahromadění tekutiny (krve) mezi obaly mozku a mozkem, metabolická onemocnění, ad.
- ☞ **Hydrocefalus** – vodnatelnost mozku, nepoměr mezi produkcí a vstřebáváním likvoru
  - **Vnitřní hydrocefalus** – zvětšení mozkových komor
  - **Vnější hydrocefalus** – hromadění mozkomíšního moku mezi plenami a mozkem.
- ☞ **Mikrocefalus** – výrazně malá hlava, genetické odchylky, nitroděložní intoxikace či zánět v souvislosti s různými systémovými, endokrinními a metabolickými nemocemi.

# Makrocefalus

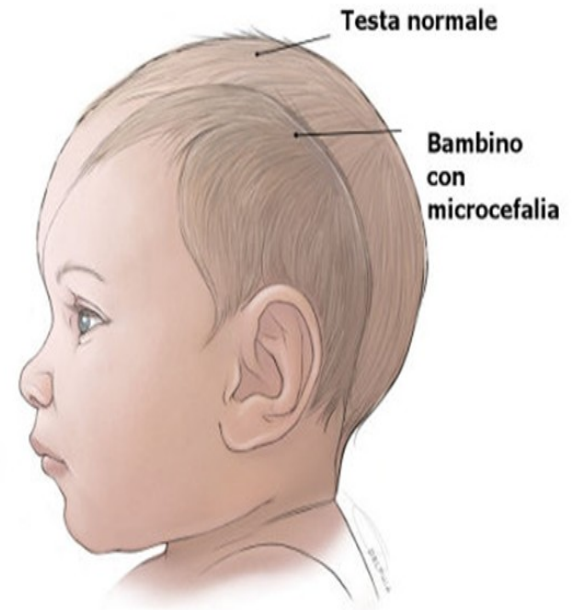


# Mikrocefalus

Tamaño normal de la cabeza      Mikrocefalia




Mikrocefalia



## Další vady lebky

---

 **Anencefalus** – nevyvinutí koncového mozku a kostí mozkovny.

# Rozštěpy

---

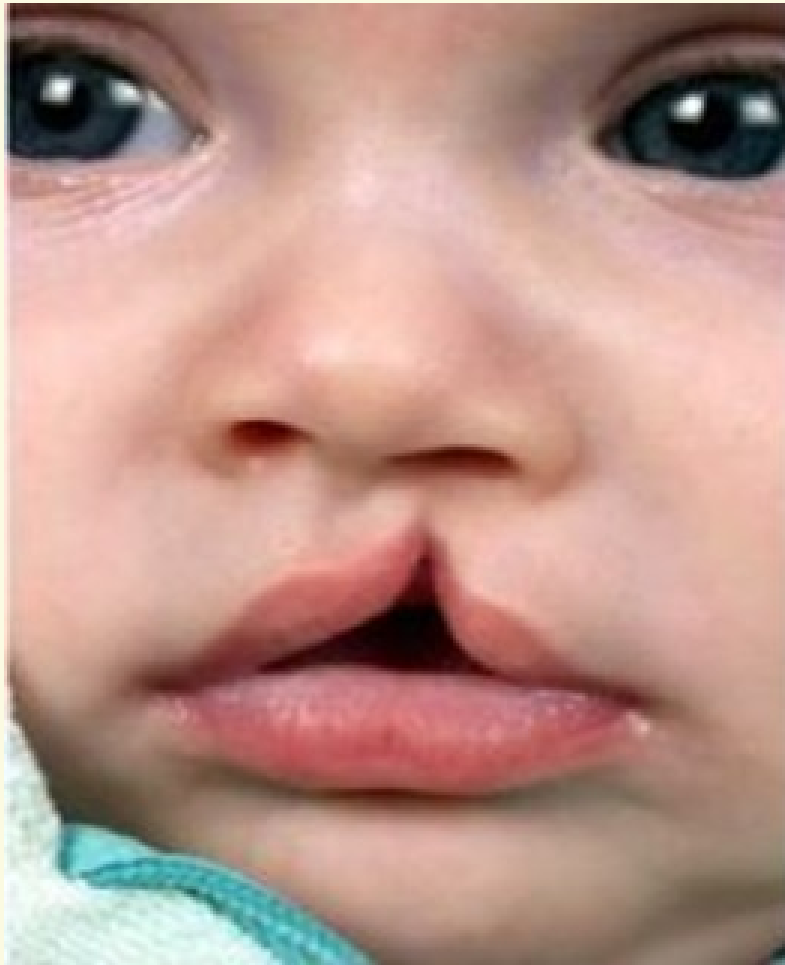Rozštěp = neuzavření č.o. při svém vývoji.

☰ **Rozštěp lebky** – výhřez mozku a mozkových plen

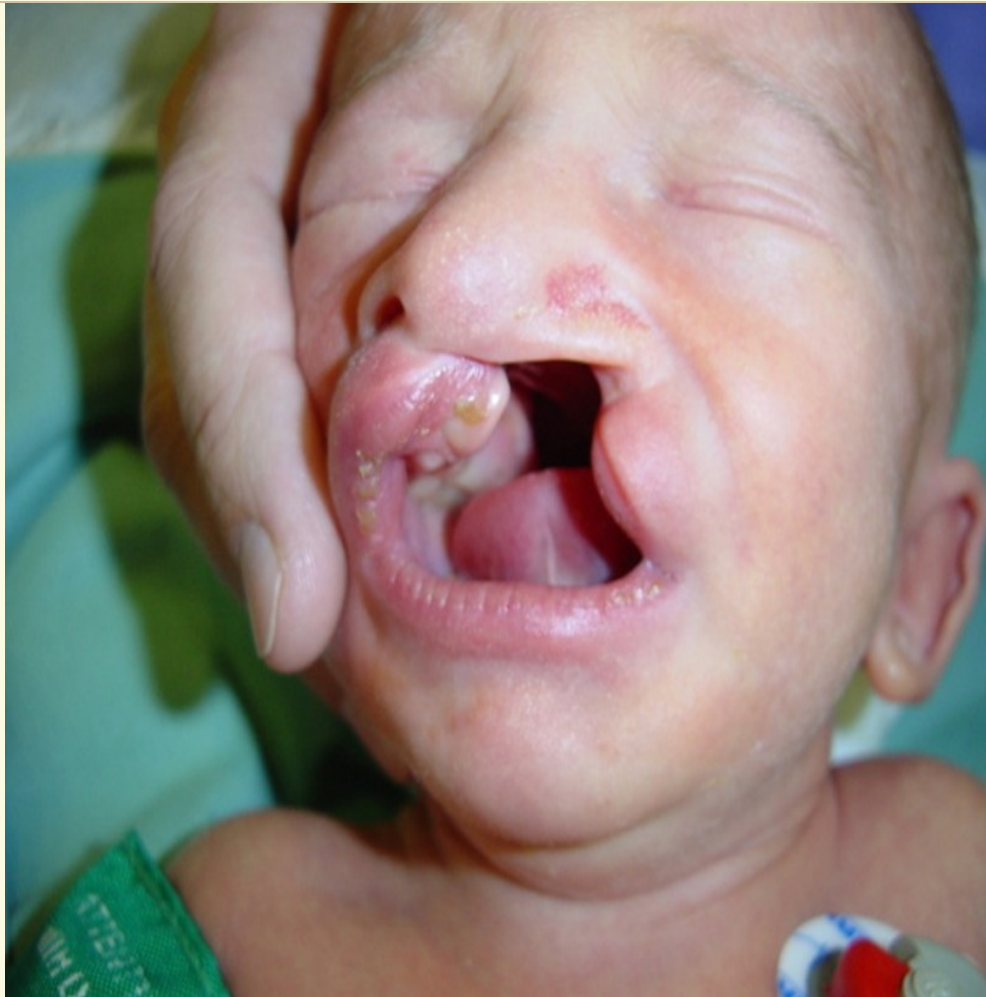☰ **Rozštěp rtu, čelisti** – častěji na levé straně, deformace příslušného nosního otvoru

☰ **Rozštěp patra** – nejčastěji jen měkkého

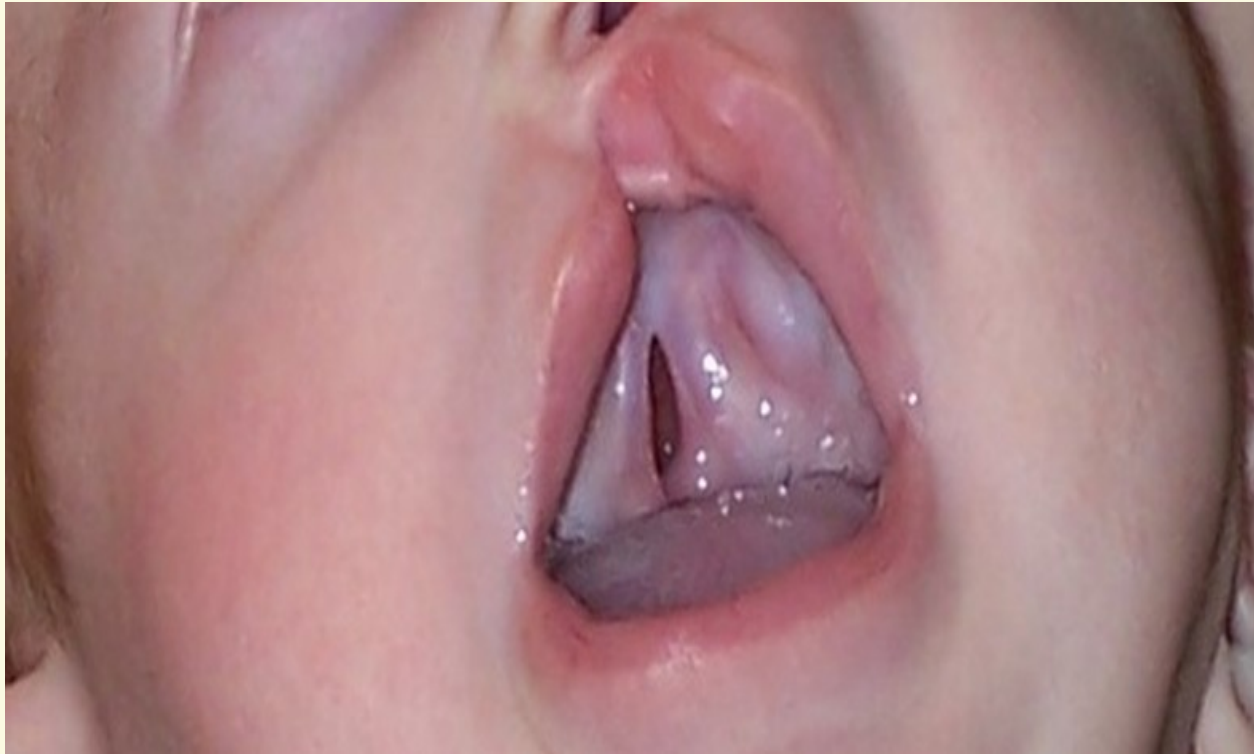# Rozštěp rtu



# Rozštěp čelisti




# Rozštěp patra



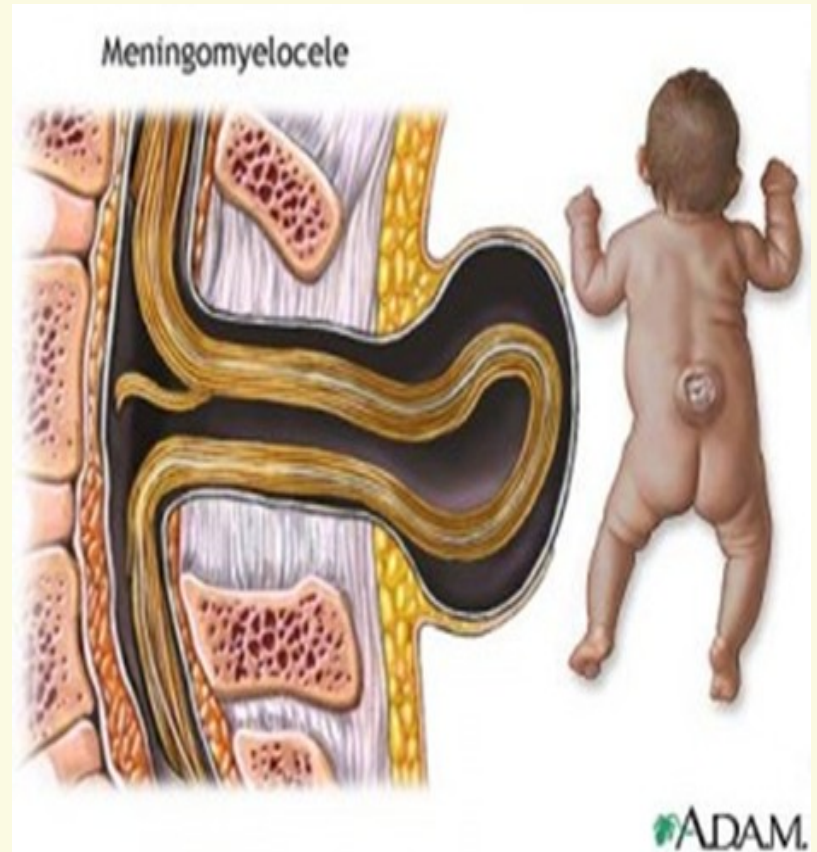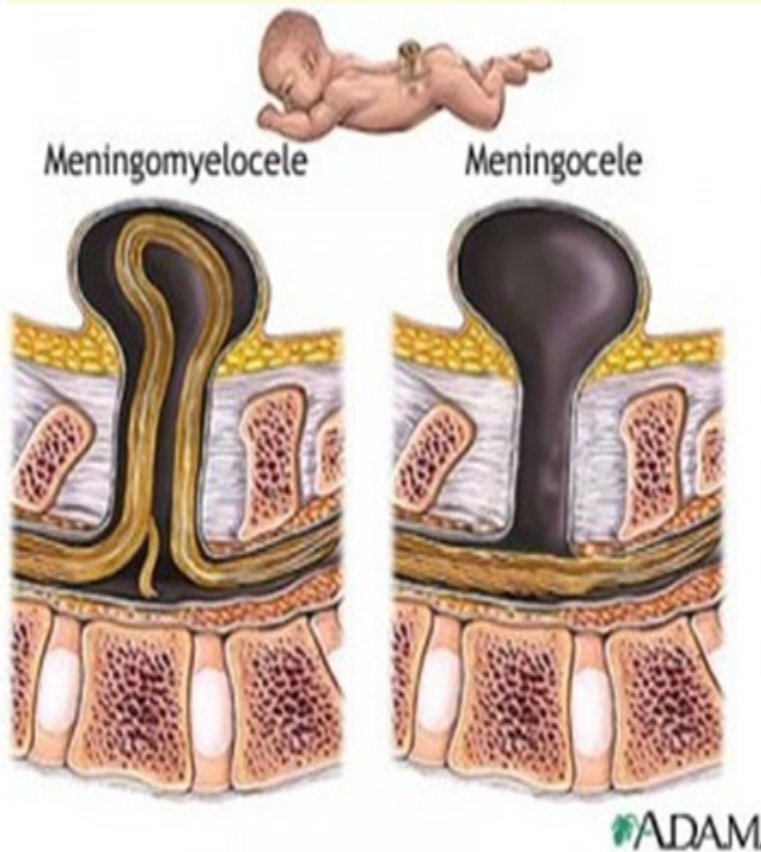


# Rozštěp páteře

-  **Rozštěp páteře** – nedokonalé uzavření medulární trubice, nejčastěji v bederní krajině
- **Úplný** – páteř rozštěpena po celé délce s výhřezem míchy, neslučitelné se životem
  - **Částečný** – vakovitý útvar v bederní krajině, krytý ztenčelou kůží
    - **Meningomyelokéla** – vyhřeznutí plen i míchy
    - **Meningokéla** – vyhřeznutí pouze míšních plen

- ☞ Vak se neurochirurgicky odstraňuje
- ☞ Inkontinence moče a stolice, chabá obrna dolních končetin, špatné hojení sebemenších oděrek, sklon k proleženinám.
- ☞ Dolní končetiny nehybné, zevně vytočené v kyčlích, špatná prokrvenost – cyanotické.
- ☞ Méně odolná kůže na hýždích, v oblasti pohlavních orgánů i na celých dolních končetinách.
- ☞ Častá přidružená deformita nohou (noha kososvislá).
- ☞ Horní polovina těla vyvinuta normálně
- ☞ Skryté rozštěpy páteře – neuzavření obratlových oblouků při jejich vývoji.

# Rozštěp páteře



# Vrozené vady končetin a růstové odchylky

---

- 📄 Vrozené vady končetin (horních i dolních)
- 📄 Vrozené vady dolních končetin
- 📄 Růstové odchylky

# Vrozené vady končetin (horních i dolních)

---

- ☞ **Amélie** – úplné nevyvinutí končetin
- ☞ **Dysmélie** – tvarová odchylka končetin
- ☞ **Fokomélie** – chybějící paže a předloktí
- ☞ **Arachnodaktylie** – mimořádně dlouhé a tenké prsty (Marfanův syndrom)
- ☞ **Syndaktylie** – srůstání prstů
- ☞ **Polydaktylie** – zmnožení prstů

# Amélie



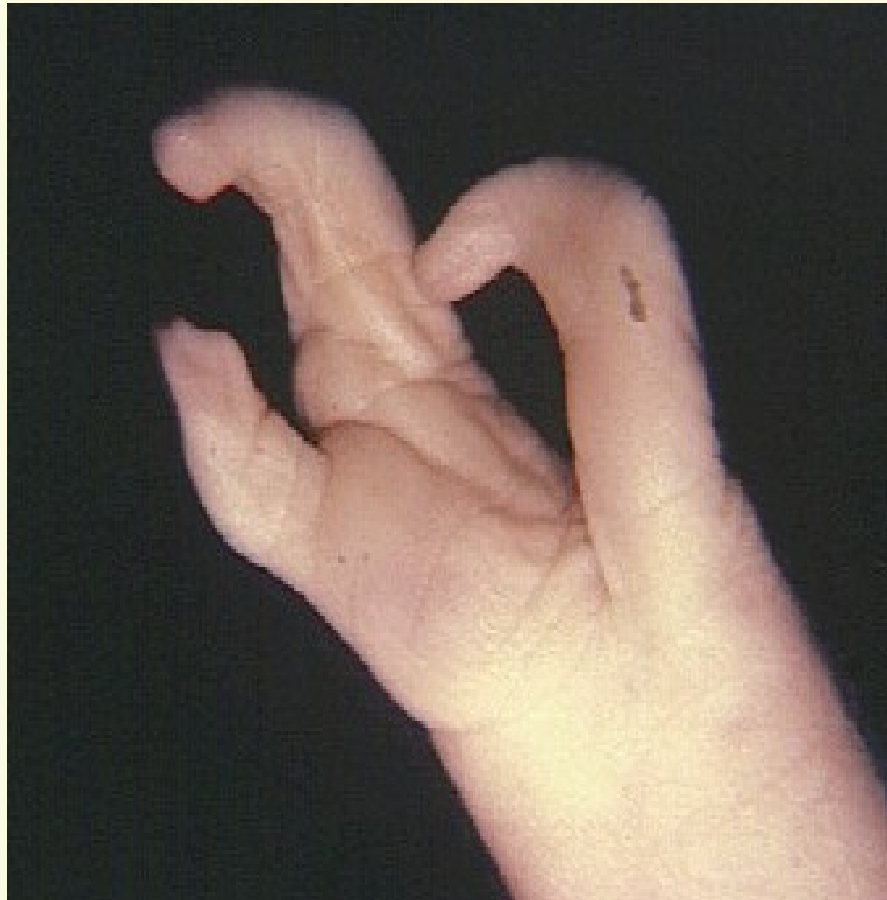 <https://www.youtube.com/watch?v=vCvbNcMxXo0>

 <http://www.youtube.com/watch?v=TsWm0rX3IrM>

 <http://www.youtube.com/watch?v=uBpQEzYeuVQ>



# Dysmélie

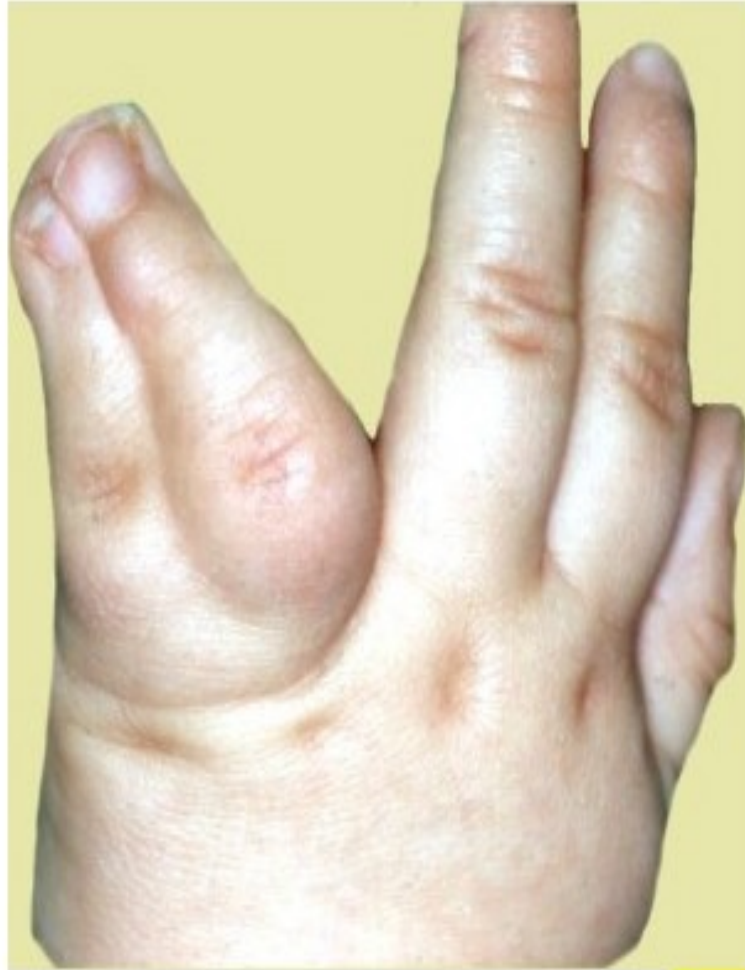



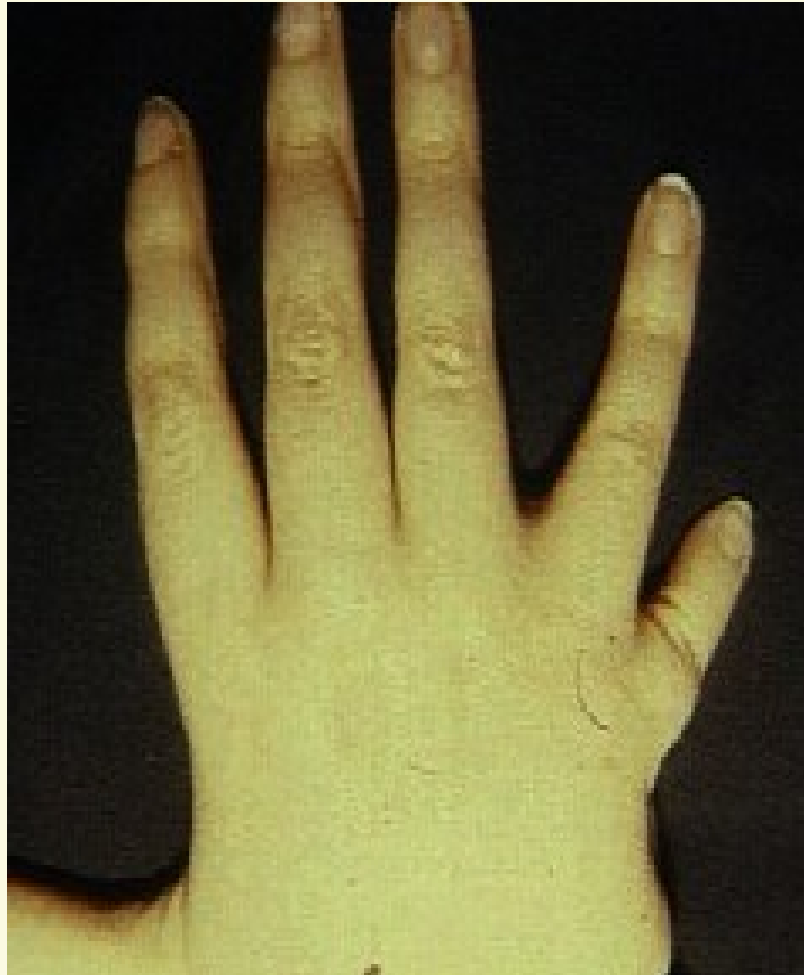# Fokomélie



# Syndaktylie



# Polydaktylie



# Arachnodaktylie

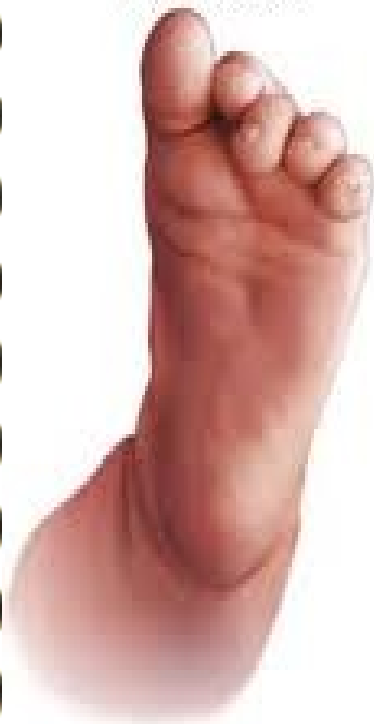

# Vrozené vady dolních končetin

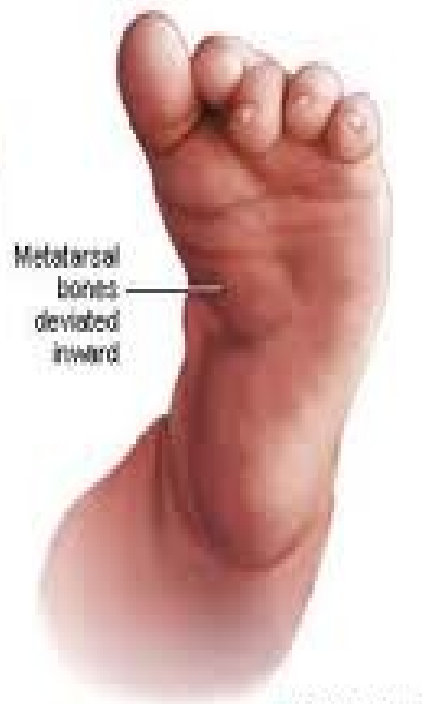- ☞ **Kosá noha** – přední úsek nohy ohnutý směrem dovnitř
- ☞ **Kososvislá noha** – pata nahoře, špička dole stočená dovnitř, zevní okraj chodidla je níž, než vnitřní, obvykle doprovází rozštěpy páteře, netypická poloha plodu v děloze, dědičnost
- ☞ **Hákovitá noha** – vystupuje pata, noha v hlezenním kloubu ohnuta vzhůru, zmenšen úhel mezi hřbetem nohy a přední plochou bérce, Achillova šlacha nápadně tenká nehmatatelná
- ☞ **Luxace** – vymknutí, vykloubení, hlavice kloubní trvale mimo jamku
- ☞ **Subluxace** – lehčí stupeň, posunutí kloubní hlavice vůči jamce, které se alespoň dotýká, časté postižení, porušení vývoje pro kyčelní kloub, dědičnost, nucená poloha plodu v děloze

# Kosá noha

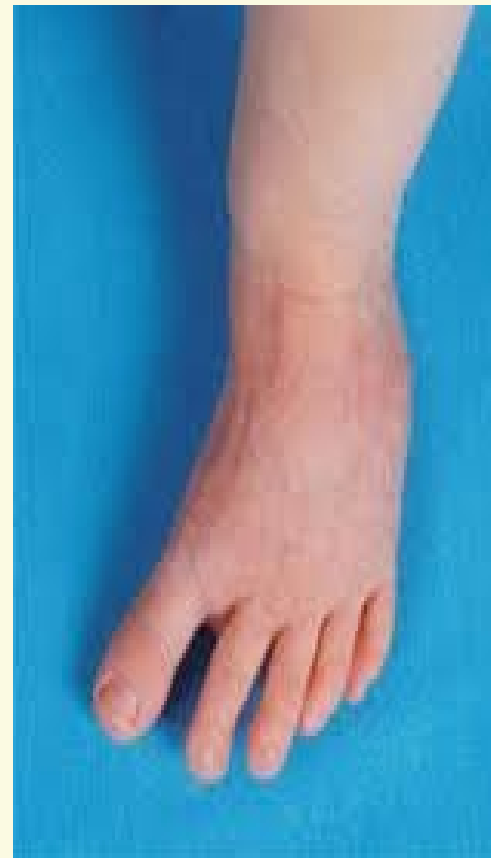Normal foot



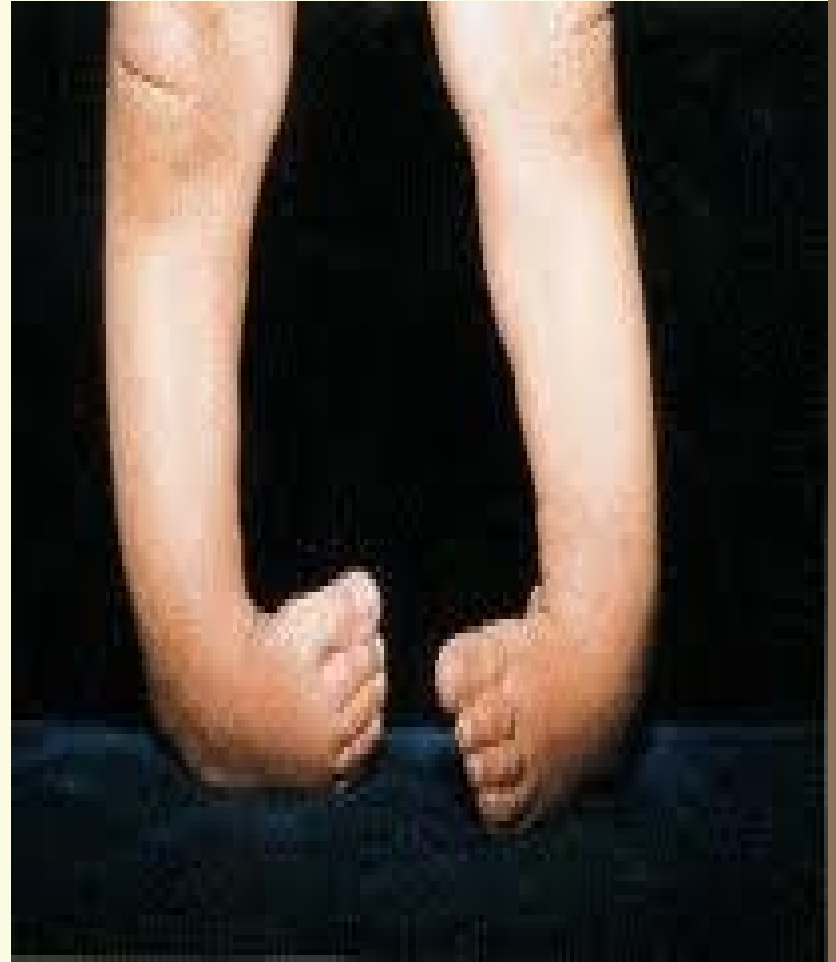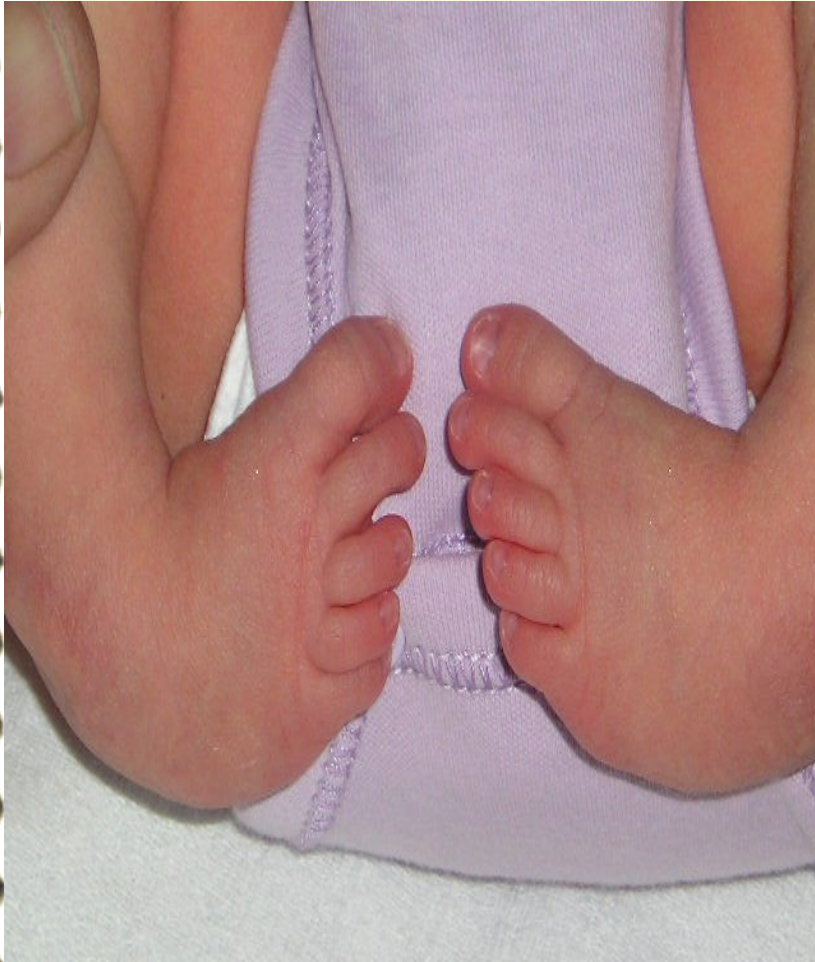Metatarsus adductus



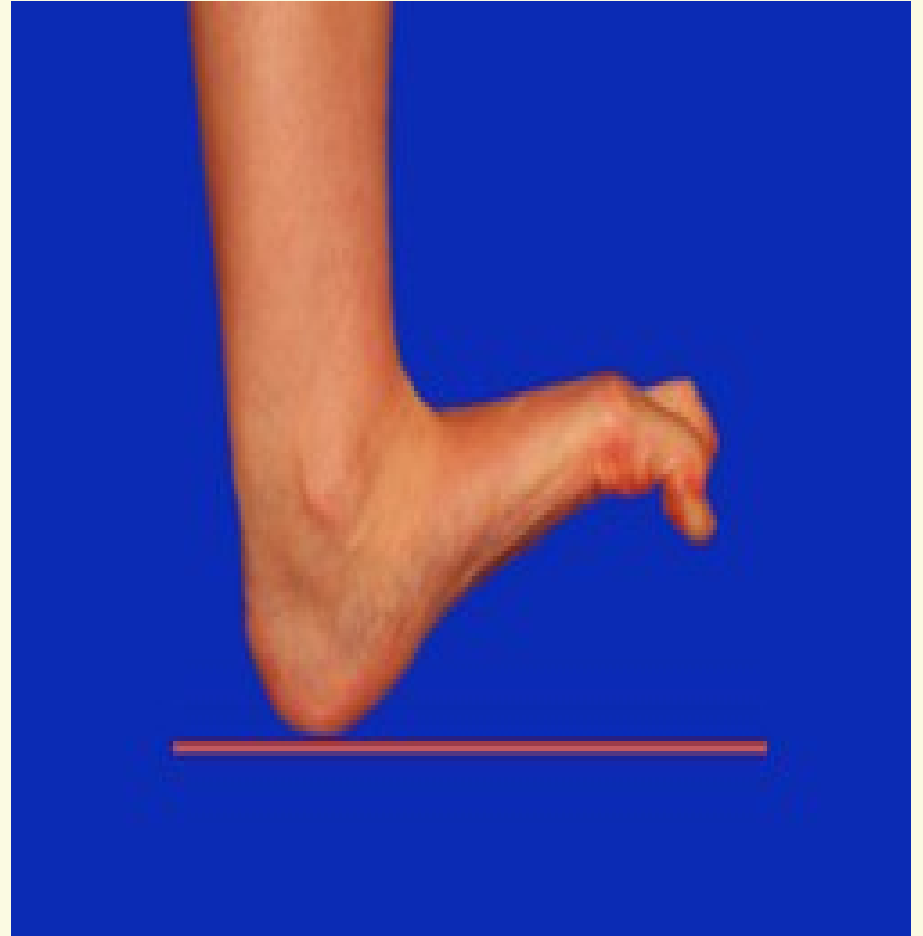
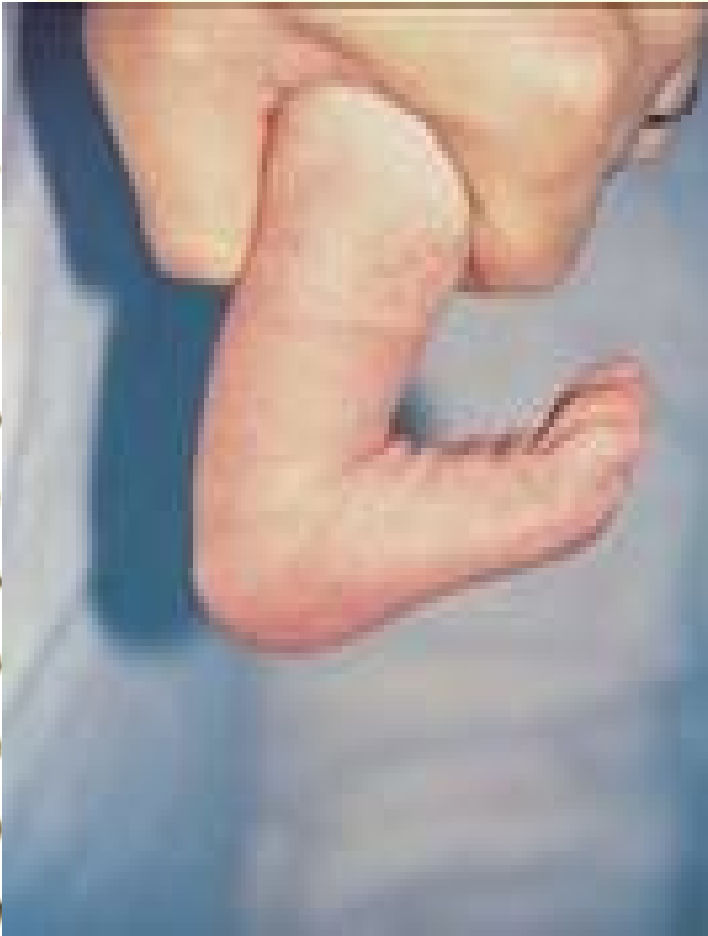ADAM



# Kososvislá noha



# Hákovitá noha





# Růstové odchylky

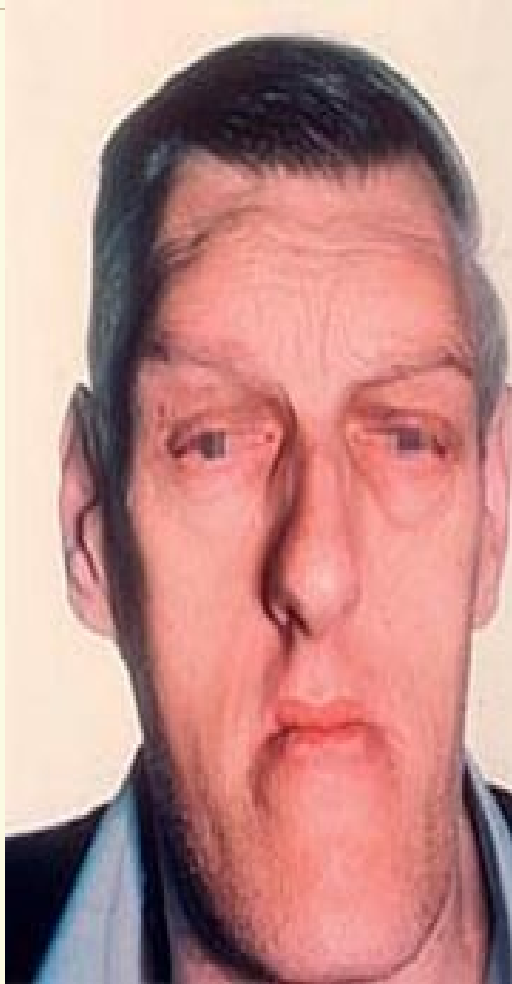---

- ☞ **Achondroplázie** – porucha růstu a tvaru kostí vznikajících z chrupavky, dlouhé kosti jsou nápadně krátké, trpasličí vzrůst
- ☞ **Akromegalie** – nápadné zvětšování okrajových částí těla (brada, rty, nadočnicové oblouky), zvýšená činnost hypofýzi
- ☞ **Akromikrie** – abnormálně krátké končetiny
- ☞ **Gigantismus** – obrovský vzrůst
- ☞ **Hemihypertrofie** – nestejná velikost obou polovin těla
- ☞ **Nanismus** – trpasličí vzrůst, nedostatek růstového hormonu

# Achondroplazie



# Akromegalie



# Gigantismus





# Nanismus

