



EVROPSKÁ UNIE  
Evropské strukturální a investiční fondy  
Operační program Výzkum, vývoj a vzdělávání



Název projektu	Zvýšení kvality vzdělávání na Slezské univerzitě v Opavě ve vazbě na potřeby Moravskoslezského kraje
Registrační číslo projektu	CZ.02.2.69/0.0/0.0/18_058/0010238

# Patologie a patologická fyziologie

Distanční studijní text

**MUDr. Eva Sehnálková**

**Opava 2021**



**SLEZSKÁ  
UNIVERZITA**  
FAKULTA VEŘEJNÝCH  
POLITIK V OPAVĚ

**Obor:**

Všeobecné ošetrovatelství, pediatrické ošetrovatelství, dentální hygiena, porodní asistence

ISCED 091? Ošetrovatelství

ISCED 0911 Stomatologie

ISCED 0193 Ošetrovatelství a porodní asistenství

**Klíčová slova:** Obecná patologie, Speciální patologie

**Anotace:** Studijní opora předmětu patologie a patologická fyziologie předpokládá znalost anatomie, fyziologie, laboratorních hodnot, aplikaci znalostí z klinické propedeutiky i jiných lékařských oborů, stejně jako znalost latinského jazyka. Odborné znalosti z obecné části je nutné použít při studiu patologie speciální, kde tvoří nedílnou součást nemoci každého tělního systému.

Tuto studijní oporu využijí studenti oborů Všeobecná sestra, Porodní asistence, Pediatrické ošetrovatelství a Dentální hygiena.

**Autor:**

**MUDr. Eva Sehnálková**



## **Obsah**

ÚVODEM.....	8
RYCHLÝ NÁHLED STUDIJNÍ OPORY.....	9
1 OBEČNÁ PATOLOGIE.....	10
1.1 Úvod do obecné patologie.....	11
1.1.1 Obsah obecné patologie .....	11
1.1.2 Uplatnění patologie v praxi a historie patologie .....	11
1.1.3 Nekropsie .....	12
1.1.4 Biopsie .....	14
1.1.5 Cytologie.....	16
1.2 Nemoc a její příčiny .....	18
1.2.1 Rozdělení příčin nemocí .....	18
1.2.2 Zevní .....	19
1.2.3 Vnitřní.....	27
1.2.4 Příčiny kombinované – dispozice .....	30
1.2.5 Imunita = odolnost organismu proti infekcím. ....	31
1.3 Adaptace.....	35
1.3.1 Obecné principy adaptace .....	35
1.3.2 Hypertrofie .....	35
1.3.3 Hyperplázie .....	35
1.3.4 Atrofie .....	36
1.3.5 Metaplázie.....	37
1.4 Buněčná smrt.....	37
1.4.1 Apoptóza .....	37
1.4.2 Nekróza .....	38
1.4.3 Gangréna .....	39
1.4.4 Dekubitus .....	40
1.5 Zánik organismu.....	40
1.5.1 Stárnutí.....	41
1.5.2 Smrt.....	41
1.6 Metabolické změny .....	43

1.6.1	Dystrofie .....	43
1.6.2	Tvorba kamenů v těle.....	46
1.6.3	Pigmenty .....	51
1.6.4	Icterus.....	53
1.7	Zánět.....	55
1.7.1	Názvosloví a příčiny zánětu.....	55
1.7.2	Mikroskopické projevy zánětu.....	56
1.7.3	Místní příznaky zánětu.....	56
1.7.4	Celkové příznaky zánětu.....	56
1.7.5	Formy zánětu .....	57
1.7.6	Specifický granulomatózní zánět.....	59
1.7.7	Tuberkulóza (tuberculosis) tbc .....	60
1.7.8	Sarkoidóza.....	62
1.7.9	Syfilis .....	62
1.8	Hemodynamické poruchy – poruchy oběhu krve a mízy.....	65
1.8.1	Místní poruchy krevního oběhu - trombóza.....	65
1.8.2	Místní poruchy oběhu - embolie .....	66
1.8.3	Poruchy tkáňové perfuze - hyperémie .....	68
1.8.4	Poruchy tkáňové perfuze - hemoragie .....	68
1.8.5	Poruchy tkáňové perfuze - ischemie .....	69
1.8.6	Poruchy tkáňové perfuze - infarkt.....	70
1.8.7	Poruchy homeostázy tekutin - edém .....	70
1.8.8	Poruchy homeostázy - dehydratace .....	71
1.8.9	Celkové poruchy oběhu .....	71
1.8.10	Šok .....	74
1.9	Progresivní změny.....	75
1.9.1	Hojení a regenerace.....	75
1.9.2	Patologie transplantací a rejekcí .....	78
1.10	Nádory .....	79
1.10.1	Nepřevé nádory .....	80
1.10.2	Dysplázie a prekancerózy .....	82
1.10.3	Příčiny vzniku nádorů .....	83

1.10.4	Obecné vlastnosti nádorů: benigní a maligní.....	84
1.10.5	Diagnostika nádorů a prediktivní patologie.....	87
1.10.6	Klasifikace nádorů podle histogeneze .....	90
1.10.7	Nádory epitelové.....	90
1.10.8	Nádory neuroendokrinní .....	91
1.10.9	Nádory mezenchymální .....	92
1.10.10	Germinální nádory.....	93
1.10.11	Neuroektodermální nádory.....	94
1.10.12	Hematoonkologie .....	95
2	SPECIÁLNÍ PATOLOGIE.....	99
2.1	Úvod do speciální patologie.....	100
2.2	Patologie cév .....	100
2.3	Patologie srdce .....	103
2.4	Hematopatologie .....	109
2.4.1	Poruchy erytrocytů.....	109
2.4.2	Poruchy kostní dřeně a leukocytů .....	111
2.4.3	Lymfatické uzliny a slezina .....	114
2.4.4	Krvácivé faktory .....	115
2.5	Nemoci horních dýchacích cest.....	116
2.6	Patologie plic.....	117
2.7	Patologie pleury, mediastina a thymu .....	124
2.8	Patologie dutiny ústní a slinných žláz .....	125
2.9	Patologie gastrointestinálního traktu (GITu).....	150
2.10	Patologie jater a žlučových cest.....	160
2.11	Patologie pankreatu .....	165
2.12	Nefropatologie .....	167
2.13	Urologická patologie .....	173
2.14	Gynekopatologie.....	179
2.15	Patologie těhotenství.....	187
2.16	Patologie prsu .....	191
2.17	Patologie centrálního nervového systému a oka.....	194
2.18	Patologie nervů a svalů.....	207

2.19	Patologie kostí a kloubů .....	208
2.20	Patologie endokrinního systému.....	217
2.21	Diabetes mellitus (DM) .....	222
2.22	Patologie kůže.....	225
2.23	Perinatální patologie .....	235
LITERATURA .....		251
SHRNUTÍ STUDIJNÍ OPORY .....		252
PŘEHLED DOSTUPNÝCH IKON.....		253

## ÚVODEM

Studijní opora Patologie a patologická fyziologie je určena pro studenty bakalářských oborů Slezské univerzity v Opavě – všeobecná sestra, porodní asistence, pediatrické ošetřovatelství a dentální hygiena. Studenti budou seznámeni s rozsáhlým oborem patologie, který se skládá z patologie obecné, jejíž zvládnutí je bezpodmínečně nutné pro porozumění patologii speciální. Dále porozumí změnám v orgánech při chorobných stavech a vztahům mezi změnami orgánových systémů. Patologie je jedním ze základních kamenů dalšího studia. Předpokladem k úspěšnému pochopení celé šířky chorobných procesů v těle je znalost anatomie a částečně histologie a fyziologie, které již student absolvoval, proto zde nebudou opakovány. Text slouží jako stručný přehled nejdůležitějších pojmů, jednotek, klasifikací, popisu chorobných jevů v lidském těle a jejich vzájemné návaznosti. Nabízí ukázky vzájemného propojení preklinických a klinických oborů, například patofyziologie, imunologie, molekulární patologie a onkologie. V některých kapitolách je odborná problematika velmi rozsáhlá, proto je pro potřeby studijní opory zjednodušena. Je proto nutné si ji dále dostudovat a rozšířit v doporučených odborných knihách.

Patologie je moderní lékařský obor, který prošel mnoha proměnami a přináší četným žijícím pacientům v úvodní fázi jejich onemocnění to nejdůležitější – diagnózu. To je rozeznání a pojmenování nemoci pacienta. U jeho lůžka ji provádí klinický lékař. Z odebraných buněk a tkání patolog.

Patologie je nauka o chorobách (pathos = choroba/utrpení a logia = věda/studium). V patologii je důležité znát nejen fakta, ale pochopit logické vazby mezi nimi. Proč a jak nemoci vznikají, jaké změny na tkáních a orgánech způsobují, k jakým komplikacím v organismu vedou a jak si je můžeme prokázat nejen klinickými zobrazovacími metodami, ale biochemickým vyšetřením a zejména mikroskopickým vyšetřením v základních, speciálních, histochemických, imunohistochemických i molekulárně genetických metodách. Část poznatků se stále získává při pitvách, jejichž význam a počet však v moderní době poklesl.

Obecná patologie pojednává o základních patologických procesech, o tom, co mají společné. Jde o společnou podstatu, průběh, formy a následky popisovaných procesů.

Speciální (systémová) patologie pojednává o chorobách buněk, tkání a orgánů nebo jejich soustav (trávicí, dýchací, vylučovací, ...).



## RYCHLÝ NÁHLED STUDIJNÍ OPORY

Studijní opora obsahuje stručná a srozumitelná vysvětlení lidských onemocnění. Jde o přehled mnoha chorobných jednotek a současně většinou první komplexní setkání studenta s nemocemi člověka všech orgánových systémů. Mnoho z nich ocení většinou až později. Je vhodné, aby se student při studiu speciální patologie vracel do části obecné a své poznatky si upevňoval. V textu najde doporučení nejen na rozšiřující odbornou literaturu, ale také jak si získané poznatky ověřit v praxi.

**Obecná patologie** pojednává o základních patologických procesech, o tom, co mají společné. Jde o společnou podstatu, průběh, formy a následky popisovaných procesů.

**Speciální (systémová) patologie** pojednává o chorobách buněk, tkání a orgánů nebo jejich soustav (trávicí, dýchací, vylučovací, ...).

# 1 OBECNÁ PATOLOGIE



## RYCHLÝ NÁHLED KAPITOL OBECNÉ PATOLOGIE

**Obecná patologie** pojednává o základních patologických procesech, o tom, co mají společné. Jde o společnou podstatu, průběh, formy a následky popisovaných procesů. Seznámí studenta s praktickými částmi patologie – nekropsie, biopsie a cytologie. Definuje nemoc a její příčiny, adaptaci organismu na příčiny nemocí, buněčnou smrt, metabolické změny, zánik organismu, zánět, progresivní změny, nádory a hemodynamické poruchy v organismu.



## CÍLE KAPITOL OBECNÉ PATOLOGIE

Student bude umět:

- Definovat různé chorobné změny a choroby (obecně).
- Vysvětlit tyto změny a choroby.
- Charakterizovat vztah k příznakům chorob v návaznosti na klinické obory.
- Rozlišit jednotlivé choroby.
- Uvést rozdíly mezi nimi.

Student získá:

- Přehled o základních patologických procesech.
- Přehled o poškození a chorobných stavech.
- Přehled o odborné terminologii, používané i v klinických oborech.

Student bude schopen:

- Rozpoznat příznaky počínající choroby.
- Porozumět stanovení diagnózy a prognózy onemocnění.
- Pochopit vzájemnou souvislost různých patologických změn.
- Najít rozdíly a srovnat stádia nemoci u různých pacientů.
- Zdůvodnit vyšetřovací a někdy i léčebné postupy zdravotnického personálu u různých onemocnění.



## KLÍČOVÁ SLOVA KAPITOLY OBECNÁ PATOLOGIE

Nekropsie, biopsie, cytologie, nemoc, hypertrofie, hyperplázie, atrofie, metaplázie, nekróza, gangréna, dekubit, smrt, dystrofie, litiáza, pigmenty, ikterus, zánět nespecifický,

zánět specifický, trombóza, embolie, hyperémie, hemoragie, ischemie, edém, dehydratace, šok, hojení, regenerace, transplantace, nádory nepravé, nádory benigní a nádory maligní.

## 1.1 Úvod do obecné patologie

### 1.1.1 OBSAH OBECNÉ PATOLOGIE

Jde o vědní disciplínu, která se zabývá podstatou lidských onemocnění – studuje PŘÍČINY chorob (*etiologii*) a mechanismy jejich rozvoje (*patogenezi*) i následné změny v buňkách a tkáních, které chorobný stav způsobuje (*morfologii chorob*).

Viditelné změny jsou na úrovni KLINICKÉ (co je na pacientovi vidět), MAKROSKOPICKÉ (co je vidět prostým okem - i u zobrazovacích vyšetření - na nemocném orgánu nebo tkáni. MIKROSKOPICKÁ úroveň pozorování změn buněk se v posledních letech rozvinula i na úroveň MOLEKULÁRNÍ, to znamená do oblasti proteinové exprese a nukleových kyselin. Patologie zkoumá také KOMPLIKACE nemocí a jejich vzájemnou interakci.

### 1.1.2 UPLATNĚNÍ PATOLOGIE V PRAXI A HISTORIE PATOLOGIE

Laická veřejnost si patologa neustále spojuje jen s pitvami. To už dávno není pravda. V současné době tvoří pitva asi jen 10% činnosti patologů, dalších 10 % tvoří cytologická vyšetření a 80 % se týká vyšetřování tkání ŽIVÝCH pacientů.

Spolu s rozvojem zobrazovacích vyšetřovacích metod ve 20. století (ultrazvuk, CT, magnetická rezonance, ...) a s nimi spojeným odběrem vzorků jsou nyní pacienti za svého života tak dokonale diagnostikováni a léčeni, že diagnostická funkce pitvy má menší význam. Jejich počet klesá.

Jaká je stavba lidského těla, to zajímalo zvědavé jedince od nepaměti a existují doklady o provádění pitev již ve starověkém Egyptě (ve 4.-2.stol.př. Kr.), později v Římě (Galénos), Persii (Avicenna). Středověk z náboženských důvodů omezoval pitvy. Až v období renesance (14.-17. století) došlo k rozvoji znalostí o lidském těle díky vzniku lékařských fakult (Bologna, Padova, Řím, ...). Také malíři pitvali lidská těla (Leonardo da Vinci, Michelangelo Buonarroti). Zakladatelem vědecké anatomie se stal Vesalius, systém krevního oběhu objevil Harvey a první veřejnou pitvu v Českých zemích provedl v Praze Jan Jesenský (Jessenius) v roce 1600.

Ital Giovanni Battista Morgani (+1771) vydáním svého díla *O sídlech a příčinách nemocí z hlediska anatomie* v roce 1761 položil základy patologické anatomie jako

samostatného oboru. Koncem 18. století se centrum evropské medicíny začalo přesouvat do Francie a Anglie a následně do Německa a Rakouska.

Začal se měnit i charakter pitev do té podoby a rozdělení, jaké známe dnes.

- Pitvy ANATOMICKÉ
- Pitvy SOUDNÍ
- Pitvy ZDRAVOTNÍ
- Pitvy PATOLOGICKO-ANATOMICKÉ

Konkrétní indikace k jednotlivým typům pitev se v České republice řídí zákonnou úpravou: paragraf 88 zákona č. 372/2011 Sb., o zdravotních službách, (který byl novelizován č.147/2016).

Pitvy začaly být doplňovány mikroskopickým vyšetřením až po vynálezu mikroskopu koncem 17. století.

V Českých zemích lze za zakladatele oboru patologie považovat dva lékaře 19. století Vincence Bochdaleka a Karla Rokitanského (ten je nyní považován za Rakušana). Centrem rozvoje oboru byla Univerzita Karlova v Praze. Postupně však vznikaly tzv. prosektury i v dalších městech: v Brně, Olomouci, Opavě, Ostravě, Hradi Králové, Plzni a dalších. Dnes je v České republice 9 fakultních ústavů patologie a více než 100 pracovišť patologie s téměř 400 patology. V laboratořích pracují kromě velkého počtu laborantek také i další specialisté, jako přírodovědci a biomedicínské inženýři. V 90. letech 20.století vzniklo mnoho soukromých bioptických a cytologických laboratoří, které již nemají nekroptický provoz (neprovádějí pitvy). Pitevny zůstaly součástí nemocnic.

### 1.1.3 NEKROPSIE

= ZNALECKÉ ZKOUMÁNÍ A OHLEDÁNÍ MRTVOLY, PITVA

Systematické vyšetření orgánů zemřelého lékařem – patologem nebo soudním lékařem.

Druhy pitev a jejich význam:

1. ANATOMICKÁ – provádějí **studenti** prvního ročníku na lékařských fakultách pod dozorem svých učitelů lékařů anatomů. Zkoumají anatomickou stavbu a uložení orgánů v lidském těle. Ověřují si své poznatky získané z učebnic. Anatomické pitvy provádějí na zemřelých, kteří darovali své tělo k vědeckým účelům.  
Význam: pro studenty.
2. SOUDNÍ - provádějí **soudní lékaři** samostatného oboru soudní lékařství na ústavech soudního lékařství u úmrtí spojených s násilím (vraždy, autonehody, ...), a které nařizuje Policie České republiky.

Význam: pro orgány činné v trestním řízení.

3. ZDRAVOTNÍ - provádějí **soudní lékaři** na ústavu soudního lékařství u úmrtí z nejasných příčin bez zjevné souvislosti s násilím (úmrtí mimo zdravotnické zařízení, často beze svědků,...), a které indikuje koroner nebo praktický lékař pro dospělé, který měl zemřelého v péči.  
Význam: vyloučení cizího zavinění.
4. PATOLOGICKO-ANATOMICKÁ – provádějí **patologové** na oddělení nebo ústavu patologie u zemřelých, kteří v příslušném zdravotnickém zařízení zemřeli. O příčině úmrtí má ošetřující lékař diagnostické rozpaky.

Význam:

- a) pro klinika, který pitvu indikoval – vyřešení diagnostických rozpaků,
- b) pro zdravotnické zařízení – kontrola kvality poskytované péče,
- c) **pro příbuzné !!!** – důležitá znalost závažných chorob v rodině (nádory)

Součástí pitvy:

1. Samotná pitva na pitevně, odběr vzorků k mikroskopickému vyšetření. (1-2 hodiny)

Pitevní protokol:

2. Makropopis = český popis veškerých nálezů na povrchu těla i orgánech zemřelého, včetně jejich hmotnosti, rozměrů, barvy, tvarů, ... (1 hodina u PC)
  3. Předběžná diagnóza latinská (na některých pracovištích již česká) veškerých chorobných změn. (1 hodina u PC)  
Obsahuje: I. Základní onemocnění.  
II. Komplikace základního onemocnění.  
III. Bezprostřední příčina smrti.  
IV. Vedlejší onemocnění.
  4. Mikroskopické (histologické) vyšetření vzorků odebraných u pitvy. (1 hodina u mikroskopu a PC)
  5. Závěrečná diagnóza – propojení všech získaných poznatků z předchozích částí (1 hodina u PC)
- Závěrečná zpráva je odeslána klinikovi, který pitvu indikoval a praktickému lékaři, u kterého byl zemřelý evidován.

Pozůstali se vždy mohou přijít zeptat na výsledek pitvy = závěrečnou diagnózu.



- Jaké druhy pitev se provádějí?
- Co obsahuje pitevní protokol?
- Jaký je význam patologicko-anatomické pitvy?



## SAMOSTATNÝ ÚKOL

- Zjistěte, zda byl někdo z Vaší rodiny pitván. Dozvěděli se pozůstalí výsledek pitvy?

### 1.1.4 BIOPSIE

= vzorek **tkáně** získaný **za života** pacienta. Je zpracován v laboratoři, podroben mikroskopickému zkoumání (histologické vyšetření) a ze vzhledu a uspořádání buněk je patologií stanovena diagnóza (= určena choroba).

Způsoby odběru biotického vzorku:

1. Operace – např. resekce (vytětí části nebo celého orgánu) střeva, žaludku, ledviny, ablace (snesení) prsu, excize (vyříznutí) znaménka, amputace (odstranění periferní části těla)
2. Endoskopie – vyšetření hadicovitým přístrojem, který umožní nahlédnout dovnitř lidského těla, např. jícnu (ezofagoskopie), žaludku (gastroskopie), tlustého střeva (koloskopie), močového měchýře (cystoskopie), průdušek (bronchoskopie).
3. Punkce (nabodnutí) biotickou jehlou – např. prostaty, jater, ledvin.
4. Kyretáž (výškrab) – např. děložní sliznice pomocí tzv. kyrety.
5. Samovolné vyloučení.

Druhy biopsie:

1. Cílená biopsie – z podezřelého ložiska pod ultrazvukovou kontrolou (např. uzlík v prsu).
2. Necílená biopsie (odběr naslepo) – z libovolného náhodného místa orgánu. Vhodné u nemocí, který postihují celý orgán (chronický zánět ledviny, jater).

Fixace vzorku tkáně

Proč? Zabránit autolýze (samovolnému rozkladu) vzorku

Jak? Ponořením do fixační tekutiny: 10% roztok formaldehydu (= formalínová fixace).

Kdy? Ihned po vynětí z těla pacienta.

Do čeho? Do dostatečně velké transportní nádoby označené jménem, rodným číslem pacienta, oddělením a topografií materiálu. Materiál musí být kompletně PONOŘEN ve fixační tekutině!

Kde? Přímo na operačním sále. Existují výjimky: Některé velké vzorky se odnášejí na patologii, kde si je lékař popíše, odebere menší části a následně sám fixuje. Vyšetření na zmrzlo.

Co přidat? Klinikem vyplněnou ŽÁDANKU k histologickému vyšetření.

Další zpracování bioptického vzorku tkáně na oddělení patologie

- Přidělení bioptického čísla (identifikace).
- Popis vzorku a umístění do plastové krabičky (komůrky) s víčkem (zabrání záměně mezi pacienty).
- Zalítí tkáně do parafínu.
- Krájení parafinového bločku na přístroji (MIKROTOM) na řezy tloušťky 3-5 mikrometrů.
- Natažení tenkého parafinového řezu na podložní sklo.
- Barvení metodou hematoxylin-eozin (= dvěma barvivy: hematoxylin obarví jádro fialově, eozin obarví cytoplazmu růžově).
- Přípravení HISTOLOGICKÉHO PREPARÁTU = obarvený řez tkáně na podložním skle, překrytý ochranným krycím sklem.
- Odevzdání histologického preparátu, parafinového bločku a žádanky od klinika lékaři patologovi ke světelnému MIKROSKOPU.
- Provádění dalších nutných speciálních histochemických, imunohistochemických, molekulárních vyšetření.
- Stanovení DIAGNÓZY.
- Odeslání výsledku klinikovi (elektronicky i písemně).
- Archivace skel, bločků, žádanek i výsledků dle platného archivačního řádu.

Jak dlouho zpracování bioptického vzorku trvá?

Nejčastěji 2–3 dny – u jednoduchých diagnóz.

Vyšetřovací doba se prodlužuje u složitějších diagnóz, vzhledem k provádění dalších speciálních histochemických, imunohistochemických a molekulárních vyšetření.

Výjimkou je PEROPERAČNÍ BIOPSIE – vzorek tkáně se ZMRAZÍ a vyšetří během operace pacienta. Výsledek pak ovlivňuje rozhodování operátora, kdy se rozsah operace může zvětšit, např. u zhoubných nádorů). Pacient je v anestezii na operačním stole. Délka vyšetření je asi 20 minut!

Význam histologického vyšetření: URČENÍ DIAGNÓZY.

U nádorových onemocnění: rozlišení benigní (nezhoubný) x maligní (zhoubný), určení typu nádoru a jeho rozsahu (důležité pro stanovení dalšího léčebného postupu).

U zánětů: odlišení od nádorů, určení chronicity procesu a typu zánětu (např. tuberkulóza).



### KONTROLNÍ OTÁZKY

- Co je to histologické vyšetření?
- Jaký je význam histologického vyšetření?
- Jakými způsoby lze získat vzorky tkáně k určení diagnózy u živých pacientů?



### SAMOSTATNÝ ÚKOL

- Absolvoval/a jste Vy osobně nebo někdo z Vašich blízkých nějaké vyšetření s odběrem vzorku k histologickému vyšetření? Byli jste informováni o jeho výsledku? Pokud ne, zkuste ho vypátrat.

## 1.1.5 CYTOLOGIE

= mikroskopické vyšetření **JEDNOTLIVÝCH BUNĚK** (většinou kromě krevních – těmi se zabývá samostatný obor medicíny HEMATOLOGIE).

Buňky jsou rozptýlené v odebraném materiálu.

Způsoby odběru materiálu pro cytologické vyšetření:

Stěr – např. z povrchu a kanálu děložního čípku (lehce odloupané buňky).

Kartáčekový stěr (brush) – např. při bronchoskopii (kartáček naruší povrch a odloučí se více buněk).

Laváž (výplach) – u dutých orgánů (např. ledvinná pánvička, průdušky)

Punkce s aspirací (nasátím) tekutiny s rozptýlenými buňkami – např. punkce ascitu (volné tekutiny v dutině břišní), lumbální punkce, sternální punkce.

Způsoby zpracování cytologického materiálu:

Liší podle množství a lokalizace odběru: nátěr na sklo, cytospin, cytoblok.

Barvení: hematoxylin-eozin



MGG = May Grunwald Giemsa

dle Papanicolaua

Stanovení diagnózy.

Archivace skel, žádanek a výsledků dle archivačního řádu.

Význam cytologického vyšetření:

1. Sekundární prevence – odhalení časných stádií nádorů nebo přednádorových změn (prekanceróz) – nejčastěji u gynekologické screeningové (vyhledávací) cytologie.
2. Diferenciální diagnostika zánětů – např. v mozkomíšním moku lze podle typů bílých krvinek odlišit bakteriální zánět od virového.
3. Diagnostika některých hematologických onemocnění – např. sternální punkce (cytologické vyšetření kostní dřeně)

### KONTROLNÍ OTÁZKY



- Co je to cytologické vyšetření?
- Jaký je význam cytologického vyšetření?
- Jak lze získat materiál k cytologickému vyšetření?

### INFORMACE:

Součástí praktika patologie je exkurze na oddělení patologie Slezské nemocnice v Opavě s možností vidět provoz tohoto oddělení v praxi.

### KORESPONDENČNÍ ÚKOL



- Zpracujte písemnou formou v rozsahu dvě strany A4 (+ hlavička, anotace, obsah, eventuálně použitá literatura) svůj vztah k oboru patologie, své zážitky s tímto oborem nebo své představy o něm. Práci s názvem „*Já a patologie*“ zašlete na emailovou adresu [eva.sehnalkova@snopava.cz](mailto:eva.sehnalkova@snopava.cz) před začátkem zápočtového týdne dle platného rozvrhu letního semestru Slezské univerzity v Opavě.

## 1.2 Nemoc a její příčiny

Definice nemoci – více druhů:

1. Jednoduchá: porucha zdraví.
2. Podle Šikla (významného českého patologa): ztráta harmonického uspořádání organismu = porucha jednoho orgánu vyvolá onemocnění celého organismu.
3. Stav, kdy je na základě působení vnitřních nebo vnějších okolností změněna nebo narušena funkce jednoho nebo více orgánů.
4. Porušení rovnováhy mezi organismem a jeho prostředím, které vyvolává důsledky v anatomických a funkčních změnách organismu.
5. Podle WHO (Světová zdravotnická organizace): Nemoc je stav, kdy je změněna či porušena stavba nebo funkce jednoho nebo více orgánů.

Podle délky trvání dělíme nemoci na:

- akutní – trvající několik dnů až týdnů
- perakutní - několik hodin
- chronické – měsíce až roky

Recidiva je náhlé zhoršení nemoci.

Výsledkem nemoci je buď úplné vyléčení, přechod do chronicity, přechod do chronicity s recidivami nebo smrt.

### 1.2.1 ROZDĚLENÍ PŘÍČIN NEMOCÍ

- ZEVNÍ

- a) fyzikální

- mechanické – úrazy (traumata)
- termické – popáleniny, omrzliny, úpal, úžeh
- atmosférické – kesonová nemoc, horská nemoc
- záření – kožní nádory, nemoc z ozáření
- elektrický proud – popáleniny, poškození srdce a mozku

- b) chemické

- otravy – těžké kovy, oxid uhelnatý, alkohol
- závislosti – alkohol, drogy
- vedlejší účinky léků – alergie, poškození jater, žaludku, ledvin
- kancerogenní účinky látek – cigaretový kouř (dehet)

- c) biologické

- bakterie
  - viry
  - plísně a kvasinky
  - paraziti
  - priony (infekční bílkovinné částice)
- d) poruchy výživy
- nadměrná výživa
  - podvýživa
  - špatné složení potravy
- e) prostředí – domácí a pracovní
- vlhko, roztoči, nedostatek světla
  - pracovní – hluk, vibrace, ionizující záření, prach
  - podnebí – tropy - vysoká teplota a vlhkost
  - životní – znečištění vzduchu
- VNITŘNÍ – genetické
  - KOMBINOVANÉ - dispozice
  - IMUNITA

## 1.2.2 ZEVNÍ

### FYZIKÁLNÍ PŘÍČINY NEMOCÍ

#### Příčiny zevní fyzikální - mechanické

Trauma = poranění. Závažnost poranění závisí na intenzitě síly, která na tělo působí, na místě, které je postiženo a na komplikacích, které nastanou.

#### Příčiny zevní fyzikální - termické

**Vysoká teplota** – tzv. suché teplo způsobuje popáleniny, tzv. vlhké teplo způsobuje opařeniny.

Společný název je **combustio**.

Stupně popálenin:

- I. stupeň – erytém – začervenání
- II. stupeň – bula – puchýř
- III. stupeň – nekróza – odumření tkáně
- IV. stupeň – karbonifikace – zuhelnatění

**Popáleninový šok** vzniká při popálení na 50% povrchu těla.

**Úpal** – celkové přehřátí těla při vysoké teplotě a vlhkosti (skleník, tropy).

**Úžeh** – účinek prudkého slunečního záření převážně na hlavu (bez pokrývky hlavy).

**Nízká teplota** – způsobuje stažení cév, nedokrvení a snížení nervové dráždivosti.

**Pernio** – oznobení – plochá červenofialová ložiska na kůži rukou v chladném období.

**Congelatio** – omrzlina. Stejně projevy jako u popálenin I.- III. stupně.

**Podchlazení** – vzniká při delším pobytu v chladu při nedostatečném oblečení. Není nutná teplota pod bodem mrazu. Pokles tělesné teploty pod 20 st. Celsia způsobí zástavu funkce buněčných enzymů, zástavu bazálního metabolismu a smrt.

**Umělá hypotermie** – hibernace je řízené snížení tělesné teploty využívané u některých složitých operací srdce nebo mozku.

**Nachlazení** – zánětlivé onemocnění horních dýchacích cest po předchozím prochlazení.

### **Příčiny zevní fyzikální - atmosférické**

**Vysoký tlak** vzduchu - k léčebným účelům využíván v tzv. **hyperbarických komorách**.

Kesonová = **hyperbarická nemoc** – vzniká u lidí při rychlém vynoření z velkých hloubek (potápěči). Dusík v krvi vytvoří malé bublinky plynu v kapilárách, následuje nedokrvení projevující se bolestmi břicha, kloubů a poškozením mozku.

**Nízký tlak** vzduchu – v nadmořské výšce nad 3000m klesá atmosférický tlak, tlak kyslíku a následně i sycení hemoglobinu kyslíkem, což má nejrychlejší vliv na mozkové funkce – porucha logického uvažování, paměti, ... Prevencí je aklimatizace.

**Horská nemoc** – únava, závratě, zvracení, zmatenost u horolezců vlivem nadmořské výšky, chladu, vyčerpání.

**Syndrom „nemoci z námahy“** – u atletů po vyčerpávající námaze.

Nedostatek kyslíku způsobuje obtížné dýchání (**dyspnoe**) až dušení (**asfyxie**).

**Zevní příčiny:** nedostatek kyslíku v ovzduší, překážce v dýchacích cestách, znemožnění dýchacích pohybů, onemocnění plic.

**Vnitřní příčiny** (vnitřní dušení): porucha krevního oběhu, nedostatek erytrocytů, blokáda dýchacích enzymů.

### **Příčiny zevní fyzikální – záření**

Hlavní jednotkou dávky radiační energie, tzv. radiační absorbovaná dávka, je 1 Gray (Gy).

**Účinky** ionizujícího záření na lidský organismus jsou **dány druhem záření** (gama, rtg a neutronové záření závažněji poškozují) a **velikostí absorbované dávky** (větší dávka - závažnější poškození).

Lidské tkáně dělíme dle citlivosti k záření na:

- a) **radiosenzitivní** (citlivé)– kostní dřeň, lymfatická tkáň, zárodečné buňky, plod, sliznice zažívacího traktu).
- b) **radioreaktivní** (středně citlivé) – pankreas, rostoucí chrupavka, mozek.
- c) **radiorezistentní** (odolné)– kosti, zralá chrupavka, periferní nervy.

**Akutní nemoc z ozáření** – po ozáření celého těla – únava, zvracení , poškození kostní dřeně a střevní sliznice, úmrtí do 2-6 týdnů. Příklady: Hirošima, Nagasaki, Černobyl.

**Dozimetry** u radiologických pracovníků ve zdravotnictví!

Sluneční záření – vznik zhoubného kožního nádoru – melanomu.

### **Příčiny zevní fyzikální – elektrický proud**

Nejčastěji jde o **úrazy**: popálenina v místě vstupu a výstupu (drobná nekróza), stimulace centrálního a periferního nervového systému, svaloviny a převodního systému srdce. Následuje fibrilace srdečních komor a bezvědomí.

Běžný proud (220V), vysoké napětí (od 1000V).

Účinek elektrického proudu je zvyšován vlhkem – koupelny, prádelny.

U zdrojů vysokého napětí dodržovat bezpečnou vzdálenost (více než 2 m). Při pádu vodiče na zem pozor na tzv. krokové napětí.

U zasažení bleskem vznikají na povrchu těla tzv. bleskové obrazce – proužkovité popáleniny.

## CHEMICKÉ PŘÍČINY NEMOCÍ

### Příčiny zevní chemické – otravy

Otrava (**intoxikace**) je chorobný stav vyvolaný přítomností jedu v organismu.

**Jed** je látka, která po vniknutí do organismu i ve velmi malém množství vyvolá po vstřebání chorobné změny, které mohou vést ke smrti. Nezapomínejme, že i lék může být při špatném dávkování jedem!

Otrava může být úmyslná (sebevražda – **suicidium**) nebo **náhodná**.

Většinou probíhá **akutně**, ale jsou známy i otravy **chronické**.

**Oxid uhelnatý** – vzniká při nedokonalém spalování – způsobuje tzv. vnitřní dušení.

**Těžké kovy** – olovo, rtuť (zákaz rtuťových teploměrů), kadmium, železo.

**Kyseliny** – způsobují povrchovou **koagulační nekrózu** a jizevnaté hojení (neprůchodnost jícnu po polknutí).

**Louhy** – mýdlovité mazlavé nekrózy.

Pozor na nevhodné skladování v lahvích od potravin!



## PRO ZÁJEMCE

Tenká hranice mezi jedy a léky: Co je to lék – NEZkreslená věda I - YouTube

### Příčiny zevní chemické – závislosti

Závislost (**abúzus**) je návyk na užívání nějaké chemické látky.

Příklady: **tabakismus**, **alkoholismus**, **kofeinismus**, **zneužívání léků a drog**.

Zdravotní následky jsou u některých zanedbatelné, ale u jiných smrtící.

Nejčastějším příkladem je užívání drog – nitrožilní aplikace – s následnou infekcí HIV, virovou hepatitidou, bakteriálními záněty žil, endokardu a měkkých plen mozkových.

Tabakismus vede ke vzniku plicního emfyzému a karcinomu plic.

Alkoholismus vede k cirhóze jater.

### **Příčiny zevní chemické – vedlejší účinky léků**

Jde o tzv. vedlejší reakci.

- a) Problematické je užívání léků pacientem dle vlastního uvážení nikoliv dle doporučení lékaře (nadužívání).
- b) Interakce s jinými léky.
- c) Agresivní protinádorová léčba.
- d) Toxicko-alergické reakce.
- e) Antikoncepce – hyperkoagulace – trombózy.

### **Příčiny zevní chemické – kancerogenní účinky látek**

Prokázaný účinek **dehtu** v cigaretovém kouři na vznik **rakoviny plic**.

Stejně tak **azbestu** na vznik **rakoviny pohrudnice** (mezoteliom).

## **BIOLOGICKÉ PŘÍČINY NEMOCÍ**

### **Příčiny zevní biologické**

Jde o živé mikroorganismy, které byly do lidského těla zavlečeny zvenčí při poranění nebo překonaly imunologickou bariéru sliznic.

**Zdrojem nákazy** je **zevní prostředí (exogenní infekce)** nebo **vnitřní prostředí (endogenní infekce)**.

**Cesta nákazy** je **způsob průniku** do těla (kapénková infekce, dotyk, potrava, pohlavní styk, kousnutí hmyzem, ...).

**Vstupní brána** infekce je **místo**, kterým infekce do těla pronikla.

Příklady infekčních agens:

**Viry:** HIV, virus chřipky, hepatitidy, herpes viry, lidský papilomavirus (HPV), ...

**Bakterie:** streptokoky, stafylokoky, pneumokoky, neisserie (meningokoky, gonokoky), treponemy, tuberkulózní mykobakteria

**Patogenní plísně a kvasinky:** *Candida albicans*, *Aspergillus*

**Protozoální infekce:** *Entamoeba histolytica* – vyvolává úplavici (dyzentérii), *Plasmodium malariae*, *Toxoplasma gondii*.

**Parazité (červi):** škrkavky, tasemnice, schistosomy, svalovec stočený.

**Priony** (patologické proteiny): vyvolávají tzv. „nemoc šílených krav“ (bovinní spongiformní encefalopatii - BSE).

## PORUCHY VÝŽIVY

### Příčiny zevní poruchy výživy – nadměrná výživa

Velký civilizační problém spojený se zvýšeným příjmem energie a jejím nedostatečným výdejem. Sedavá zaměstnání, cestování autem, energeticky bohatá strava plná cukrů a tuků a zcela minimální nedostatečná pohybová aktivita.

**BMI = Body Mass Index**

Hmotnost (kg)

BMI = -----

výška (cm) x výška (cm)



BMI	Kategorie	Zdravotní rizika
méne než 18,5	podváha	vysoká
18,5 - 24,9	norma	minimální
25,0 - 29,9	nadváha	nízká až lehce vyšší
30,0 - 34,9	obezita 1. stupně	zvýšená
35,0 - 39,9	obezita 2. stupně (závažná)	vysoká
40,0 a více	obezita 3. stupně (těžká)	velmi vysoká

Zdroj: Index tělesné hmotnosti - BMI | Zdravá Dieta (zdrava-dieta.com)

Je však nutné zjištěný BMI korelovat vzhledem k pohlaví, imunitnímu stavu, množství svalové hmoty a tuku v těle, životnímu stylu, závislostem a jiným chorobám...! Nic není stoprocentní!

**Centrální** (viscerální) obezita typická u mužů.

**Gynoidní** (gluteofemorální) obezita typická u žen.

Rychlá korelace mezi obvodem pasu a rizikem kardiovaskulárních komplikací obezity:

Zvýšené riziko – u žen nad 80 cm, u mužů nad 94cm.

Vysoké riziko – u žen nad 88 cm, u mužů nad 102cm.

Obezitu následují výrazné zdravotní **komplikace: hypertenze, ateroskleróza (hromadění cholesterolu a lipidů) , angina pectoris, infarkt myokardu, chronická ischemická choroba srdeční, ischemická cévní příhoda, artróza,....**

Léčba těchto komplikací odčerpává výraznou část finančních prostředků z veřejného zdravotního pojištění. Pro obézní pacienty je nutné pořizovat do zdravotnictví speciální vybavení (postele, převozová lehátka, křesla, vyšetřovací přístroje,...).

**PRO ZÁJEMCE**



CIVILIZAČNÍ CHOROBY – NEZkreslená věda V - YouTube

S05E06-Civilizacni-choroby.pdf (otvorenaveda.cz)

### Příčiny zevní poruchy výživy – nedostatečná výživa

Podvýživa (**malnutrice**) je problémem zejména v rozvojových zemích. BMI je pod 18,5. Nápadná vyhublost vyvolaná nedostatkem potravy zejména v Africe spojená zejména s nedostatkem bílkovin vyvolává **marasmus** (svalová slabost, retardace růstu). Kwashiorkor horší stupeň podvýživy spojený s hypalbuminemií, ascitem a zvětšenými játry.

V našich podmínkách se vyskytuje extrémní vyhublost (**kachexie**) nejčastěji u **mentální anorexie** a maligních nádorových onemocnění v terminálním stádiu (**nádorová kachexie**).

Příčiny nedostatku živin v organismu jsou různé:

- nedostatek potravy
- nechutenství
- nemoci zažívacího traktu
- těžká a celková onemocnění
- metabolická onemocnění

### Příčiny zevní poruchy výživy – špatné složení výživy

Nedostatek bílkovin vede u dětí k pomalému růstu, anémii, náchylnosti k infekcím.

Nedostatek tuků může vést k hypovitaminózám A, D, E K, které se v tucích rozpouštějí.

Obecně do této kategorie řadíme **hypervitaminózy** a zejména **hypovitaminózy**.

**Vitamín D** – nedostatek u dětí – křivice – **rachitis**; nedostatek v dospělosti – **osteomalacie** – měknutí kostí

**Vitamín A** – nedostatek může vést k **šerosleposti**.

**Vitamín K** – nedostatek vede ke **krvácivým projevům**.

Z vitamínů rozpustných ve vodě je nejdůležitější **vitamín C** ovlivňující pevnost cévní stěny, a jehož nedostatek vede ke krvácivým projevům. U dětí krvácení pod periost bérců u dospělých ke krvácení z dásní a vypadávání zubů (**kurděje = scorbut**).

U nedostatku vitamínu **B1** (thiamin) dochází k onemocnění **beri-beri**, poškození periferních nervů a srdce, při nedostatku vitamínu **B2** (riboflavin) k **onemocnění kůže a očí**, při nedostatku **vitamínu B3** (niacin) vzniká pelagra (3D: dermatitis, diarrhoea, demence) a u nedostatku vitamínu **B12** dochází k zánětům žaludku a **neuroanemickému syndromu**.

## **PŘÍČINY ZEVNÍ – PROSTŘEDÍ**

**Domácí prostředí** – vlhko, roztoči, nedostatek světla, dostatek nerušeného spánku (hluk z okolí).

**Pracovní prostředí** – může vést k **nemocem z povolání**, proto je nutno používat **ochranné pracovní pomůcky** a dodržovat **bezpečnost práce**.

- a) hluk – může dojít k poruchám sluchu až hluchota
- b) vibrace při práci s pneumatickým kladivem – vazomotorické postižení rukou
- c) ionizující záření – radiace ve zdravotnictví – dozimetry – rakovina kůže, nemoc z ozáření
- d) prach – horníci, kameníci, mlynáři, chovatelé ptáků – zaprášení plic, silikóza, pneumokonióza
- e) Kinetózy – periodické zrychlení a zpomalení – mořská nemoc

**Podnebí** – tropy - vysoká teplota a vlhkost, poruchy vodního a minerálního hospodářství těla – otoky, křeče z horka

**Životní prostředí** – znečištění vzduchu, spalování odpadků, emise z výfukových plynů aut i továren, smog – chronické záněty průdušek

Často se výše uvedené faktory kombinují.

## **1.2.3 VNITŘNÍ**

**Příčiny vnitřní – vývojové genetické – malformace**

**VVV= vrozená vývojová vada**

- morfologické odchylky vzniklé v prenatálním období, a které rozsahem a klinickým důsledkem přesahují rámec běžné variability.
- některé viditelné hned, jiné (porucha funkce) se projeví s odstupem času
- mnoho je řešitelných chirurgicky
- část je hodnocena jako anomálie bez vlivu na život jedince (přidatná slezina) a mají jen kosmetický efekt (kožní výrůstky, nadpočetný prst, ...)
- počet klesá: kvalitní prenatální screeningová diagnostika závažné vady odhalí, žena se rozhodne graviditu ukončit

Názvosloví:

**Teratologie** – věda, zabývající se studiem vývojových vad

*Teraton* – zrůda

**Teratogen** – vliv, způsobující poruchu vývoje

**Malformace** – morfologická vada způsobená abnormálním vývojem od časně organogeneze

**Ageneze** – úplné nevyvinutí orgánu

**Aplázie** – orgán vyvinut jen v nedozrálém malém základu

**Hypoplázie** – menší velikost orgánu nebo jeho části

**Ektopie, heterotopie** – normálně vyvinutý orgán je uložen v jiné lokalitě než je obvyklé (srdce mimo hrudník)

**Dystopie** – normálně vyvinutý orgán je uložený mimo svou obvyklou polohu, ale v místě cesty svého vývoje (varle v tříselném kanále)

**Atrézie** – nevyvinutí tělního otvoru (atrézie anu) nebo dutiny (atrézie jícnu)

**Dysrafie** – porucha splynutí párových struktur (rozštěpové vady)

**Perzistence** – nezánikly přechodné vývojové embryonální struktury

**Deformace** – mechanické poškození plodu vlivem patologické polohy či tlaku okolí

Mnohočetné malformace se dělí do 3 skupin:

- **syndrom** = mnohočetné vývojové vady vznikly poškozením několika orgánových systémů *jedním činitelem*, většinou genetickým
- **asociace** = souhrn několika VVV vyskytujících se v obvyklé kombinaci *bez definovatelné příčiny*
- **sekvence** = mnohočetné VVV vznikají sekundárně *v důsledku jediné vady primární*

### **Vnitřní příčiny VVV**

- v genomu plodu určeném kombinací mateřské a otcovské gamety, NELZE ho ovlivnit
- poruchy POČTU a STRUKTURY chromozómů nebo genů
- polyploidní plody (ztrojené sady chromozómů) – spontánní potrat v ranné fázi gravidity
- trizomie plodu je slučitelná se životem jen u některých vad

**Karyotyp** je soubor chromozómů v jádře.

Každá buňka (mimo zárodečných) má 2 sady chromozómů.

**Normální karyotyp** člověka obsahuje **46 chromozómů: 22 autozómů** (párových chromozómů) a **2 gonozómy** (pohlavní chromozómy).

U žen gonozómy XX, u mužů XY.

V jádře diploidní (tělní) buňky jsou dvě **STEJNÉ** sady chromozómů.

Stejně chromozómy tvořící pár jsou **HOMOLOGNÍ**.

Dva chromozómy určující **pohlaví** jsou **GONozóMY (heterochromozómy)**.

### PORUCHY KARYOTYPU

#### Změny počtu (numerické):

Při dělení pohlavních buněk může dojít k chybě a vznikne buňka, která má o chromozóm méně (= **monozómie**) a druhá o chromozóm více (= **trizómie**).

#### Změny strukturální:

- delece = ztráta části chromozómu
- translokace = oddělení části a přidání na jiný chromozóm
- inverze = přetočení části chromozómu
- chromozómová mozaika = dva typy buněk v těle (buňky bez chromozomální odchylky + buňky odvozené z chromozomálně odchylné zárodečné buňky)

Příčiny chromozomálních odchylek:

- vyšší věk ženy, infekce, záření, endokrinní poruchy, stres,....

#### Příklady:

Trizómie 21. chromozómu - Downova choroba ( 47 chromozómů, XX nebo XY, +21)

Vrozené poruchy gonozómů:

Klinefelterův syndrom (47, XXX)

„supermuž“ (47, XYY)

Turnerův syndrom (47, X0) – Turnerův syndrom

### PORUCHY GENU

= částí chromozómů (úseků DNA), které nesou nějakou dědičnou vlohu

Příklad: Hemofilie A

### **Vnější příčiny VVV**

= faktory zevního prostředí, které jsou schopny způsobit VVV nebo riziko jejího vzniku zvyšují (= teratogeny)

- a) biologické teratogeny: infekce bakteriální, virové, parazitární a chernická onemocnění matky- např: TORCH = Toxoplasma, Rubeola, Cytomegalovirus, Herpes, Others a diabetes mellitus
- b) fyzikální teratogeny: ionizující záření, hypertermie a mechanické vlivy
- c) chemické teratogeny: drogy včetně alkoholu, léky, těkavé látky (rozpouštědla)  
Poznámka: thalidomid (sedativum) v minulém století vyvolal fokomélii (chybění dlouhých kostí) u několika tisíc dětí

### Multifaktoriální příčiny VVV

– fetální alkoholový syndrom – alkohol, špatná výživa, drogy, infekce, nikotinismus

**VVV v období blastogeneze** = první 2 týdny po početí

- jednovaječná dvojčata – při úplném a rovnoměrném dělení blastomer
- podvojně zrudly (*monstra duplicia*) – při neúplném a nerovnoměrném rozdělení blastomer = siamská dvojčata



## PRO ZÁJEMCE

Genetika – NEZkreslená věda III - YouTube

S03E04-Genetika.pdf (otevrenaveda.cz)

### 1.2.4 PŘÍČINY KOMBINOVANÉ – DISPOZICE

Jde o **NÁCHYLNOST** k určitým nemocem.

Kombinují se genetické příčiny s dalšími vlivy (většinou zevními).

Multifaktoriální vznik.

Dědí se určitá vloha, ale nemusí se projevit.

Příklady faktorů, které mohou ovlivnit vlohu:

- hypertenze – obezita, stres
- rakovina plic – kouření
- autoimunitní nemoci – virové nemoci

Nejdůležitější vliv má **prevence!!!**

Schopnost odolávat nemocem je odolnost = **rezistence**.

### KONTROLNÍ OTÁZKY



- Jaké znáte zevní příčiny nemocí?
- Jak odlišíte otravy a závislosti?
- Jaké znáte vnitřní příčiny nemocí?
- Co jsou VVV a jaké druhy znáte?

### SAMOSTATNÉ ÚKOLY



- Zjistěte příčiny diabetes mellitus 1. typu a 2. typu.
- Zamyslete se, zda je možná prevence u chorob způsobených biologickými příčinami.
- Zjistěte dva příklady onemocnění způsobených vlivem pracovního prostředí

## 1.2.5 IMUNITA = ODOLNOST ORGANISMU PROTI INFEKČÍM.

**Antigen (Ag)** = látka, která je schopná vyvolat imunitní odpověď.

Organismus se brání specifickou imunitní odpovědí, která má 2 typy:

- humorální (látková) imunita – zprostředkovaná protilátkami, které jsou vytvářeny B-lymfocyty. **Protilátky = imunoglobuliny** jsou v séru: **IgG, IgA, IgM, IgD a IgE**.
- celulární (buněčná) imunita – zprostředkovaná buňkami: T-lymfocyty, které protilátky netvoří. T-helper cells (pomocné), T-killer cells (zabíječské cytotoxické), T-supresor cells (tlumivé). Uplatňují se v tzv. **reakci tuberkulínového typu** a při **rejekci** (odvržení) transplantované tkáně

Oba typy mají společný původ v **kmenových buňkách** kostní dřeně. Z nich se tvoří **prekurzorové** buňky a z nich pak hotové a **funkční** B-lymfocyty a T-lymfocyty.

„**Výchova**“ T-lymfocytů probíhá **v brzlíku**. Učí se rozpoznávat cizí buňky i cizí antigeny. Rozpoznávají a nereagují na buňky vlastního těla = **imunitní tolerance**.

**Imunologická paměť** vzniká po opakovaném setkání s antigenem. Reakce probíhají rychleji.

## TYPY PATOGENNÍCH IMUNOLOGICKÝCH REAKCÍ

- I) anafylaktický typ - alergie
- II) cytotoxický typ
- III) komplexový typ
- IV) reakce tuberkulinového typu (buněčná imunitní odpověď)

### I) Anafylaktický typ alergie

- přehnaná imunitní reakce na alergen
- na sliznicích dýchacího nebo zažívacího traktu
- „senná rýma“, bronchiální astma
- celkovým projevem je anafylaktický šok – může skončit smrtí
- nadměrná tvorba **IgE**
- aktivními látkami jsou **histamin, prostaglandiny a leukotrieny**

### II) Cytotoxická imunitní reakce

- poškození buněk **protilátkami** proti antigenům na jejich povrchu
- protilátka (Ag) označí místo zničení, ale musí se spojit s **krevním komplem-**  
**tem**, který se aktivuje a zničení provede
- - u podání inkompatibilní krve, neshodě Rh systému u plodu a matky

### III) Komplexová imunitní odpověď

- spojením protilátky a komplementu vznikají **imunitní komplexy**, které pronikají kapilárami a následně aktivují **komplement**
- nejčastěji u akutních glomerulonefritid

### IV) Reakce tuberkulinového typu ( buněčná imunitní odpověď)

- samostatná **reakce cytotoxických lymfocytů** proti cílové buňce (např. u transplantace)



- **pozdní přecitlivělost**, kdy se lymfocyty s makrofágy přesouvají postupně (za 24-72hod) u osob, které se někdy setkaly s TBC infekcí nebo byly očkovány BCG vakcínou

## AUTOIMUNITNÍ ONEMOCNĚNÍ

Jde o **porušení** imunitní tolerance. Lymfocyty považují vlastní buňky za cizí.

Antigeny jsou směřovány na určitý typ buněk nebo orgán, kde vzniká zánět.

Příklady:

Autoimunitní thyreoiditida, diabetes mellitus I. typu, autoimunitní endokarditida, autoimunitní artritidy, dermatomyositidy,...

### Aktivní imunizace

= do těla se vpravuje **oslabený nebo usmrcený zárodek** nemoci, který vyvolá **tvorbu protilátek** a namnožení tzv. **paměťových buněk**, které tvoří **imunologickou paměť**. K nemoci nedochází.

### Pasivní imunizace

= do těla se vpravují **hotové protilátky**. Jejich hladina může zabránit rozvoji nemoci. V organismu zůstávají relativně **krátkou dobu**. Paměťové buňky nevznikají.

## PRO ZÁJEMCE



Jak funguje naše imunita – NEZkreslená věda I - YouTube

S01E07-Jak-funguje-imunita.pdf (otevrenaveda.cz)

Očkování (vakcíny) – NEZkreslená věda IV - YouTube

S04E09-Ockovani-Vakciny.pdf (otevrenaveda.cz)



### **KONTROLNÍ OTÁZKY**

- Jaký je rozdíl mezi antigenem a protilátkou?
- Co je to alergie?
- Co je humorální a celulární imunita?
- Jaký je rozdíl mezi aktivní a pasivní imunizací?



### **SAMOSTATNÝ ÚKOL**

- Zjistěte kolik osob ve Vašem příbuzenstvu trpí nějakou alergií a na jaký alergen.

## 1.3 Adaptace

### 1.3.1 OBECNÉ PRINCIPY ADAPTACE

**Adaptace** je reverzibilní, funkční a strukturální odpověď na zvýšené nebo snížené nároky na organismus. Umožňuje nastavovat nové limity.

**Stres** je příčina, která způsobuje zvýšené nároky na adaptaci (přizpůsobování).

Pokud jsou nároky na adaptaci příliš vysoké nebo náhlé může dojít k selhání funkce, zániku buněk, tkání i celého organismu (smrt).

**Stresogenní stimulace** bez smrtelných následků vede ke **kompensatorním reakcím**: hypertrofii, hyperplázii, atrofii nebo metaplázii.

**Regresivní změny** jsou takové, které vedou k **poškození** buněk a tkání. Toto poškození může být **reverzibilní** (vratné) nebo **ireverzibilní** (nevratné).

### 1.3.2 HYPERTROFIE

**Hypertrofie** je zvětšení **VELIKOSTI buněk** a následně tkání a orgánů v důsledku zvýšené zátěže.

Příklady:

Fyziologická (pracovní) hypertrofie

- při zvětšené fyzické námaze (svaly)
- zvětšení buněk svaloviny dělohy v těhotenství

Patologická hypertrofie (kompenzační)

- zvětšení buněk levé srdeční komory při hypertenzi
- zvětšení buněk jedné ledviny po vyjmutí druhé ledviny

### 1.3.3 HYPERPLÁZIE

**Hyperplázie** je **zmnožení POČTU buněk** a následně tkání a orgánů. Často se kombinuje s hypertrofií.

Příklady:

#### Fyziologická hyperplázie

- zmnožení kostní dřeně ve vysokohorských podmínkách (zvýšené nároky na tvorbu erytrocytů)
- žlazové těleso mléčné žlázy v těhotenství a laktaci

#### Patologická hyperplázie často v důsledku hormonální stimulace

- zmnožení endometria v klimakteriu a následné nadměrné krvácení
- hyperplázie prostaty s následnými poruchami vyprazdňování

### 1.3.4 ATROFIE

Atrofie je zmenšení VELIKOSTI buněk původně normálně vyvinutých. Je to regresivní změna.

Příklady:

#### **Prostá atrofie (fyziologická)**

- stárnutí - kožní vrásky
- zmenšení vaječnicků a varlat
- osteoporóza
- dřevňový útlum

**POZOR: Involuce je zánik orgánu s omezenou životností - brzlík!**

**Hypoplázie je vrozená nedostatečná velikost** buněk a tkání (vrozená vývojová vada).

**Patologická atrofie** vzniká v důsledku působení zevních příčin

- **inaniční** atrofie (nedostatek výživy) – mentální anorexie, nemoci zažívacího traktu
- **vaskulární** atrofie – snižování přívodu arteriální krve a nedostatek kyslíku u aterosklerózy
- **tlaková** atrofie – hydronefróza – tlak na ledvinovou tkáň z neodtékající moči pánvičky při litiáze
- atrofie **z inaktivity** – při imobilizaci – postihuje svalovinu
- atrofie **z nervových příčin** – při přerušení inervace – postihuje svalovinu
- atrofie **z endokrinních příčin** – poruchy produkce hormonů např. hypofýzy – regulační funkce organismu

### 1.3.5 METAPLÁZIE

**Metaplázie je přeměna jedné diferencované tkáně v jinou diferencovanou tkáň.** Původní buňky nejsou schopny se přizpůsobit se novým podmínkám, proto jsou nahrazeny jinými.

Pokud příčina pomine, může být změna reverzibilní. Pokud příčina trvá, může být podkladem pro nádorovou transformaci.

Příklad:

- cigaretový kouř – poškozování řasinkového epitelu dýchacích cest – jeho náhrada epitelem nerohovějícím vrstevnatým (= **dlaždicobuněčná metaplázie**) - po dlouholeté expozici někdy vznikne dlaždicobuněčný karcinom!
- gastroezofageální reflux žaludečních šťáv do dolní části jícnu – náhrada nerohovějícího dlaždicového epitelu epitelem intestinálního typu s pohárkovými buňkami (**intestinální metaplázie**) – po dlouholeté expozici – dysplázie (Barrettův jícen) – adenokarcinom!

### KONTROLNÍ OTÁZKY



- Co je to adaptace?
- Jaký je rozdíl mezi hypertrofií a hyperplázií?
- Jaké jsou příčiny atrofie?
- Co je to metaplázie?

## 1.4 Buněčná smrt

### 1.4.1 APOPTÓZA

**Apoptóza je programovaná buněčná smrt.** Jde o **fyziologický proces** se zachováním buněčných membrán – buňka se rozpadá na částice = **apoptotická tělíska**. Jsou **fagocytovány** a **NEVYVOLÁVAJÍ zánětlivou reakci**.

Jde o odumření „opotřebovaných“ zestárých buněk. Následuje obnova – vznik nových buněk, aby byla zachována rovnováha.

## 1.4.2 NEKRÓZA

**Nekróza je intravitální** (za života vzniklé) **odumření tkáně** či orgánu. Jde o lokální překročení adaptačních možností. Je to **nezávažnější regresivní změna**.

Může vzniknout:

- a) náhle
- b) postupně s krátkou reverzibilní fází, která následně přechází do fáze ireverzibilní

Jde o **patologický proces s rozpadem buněčných membrán** (buňky i organel). Jejich obsah se uvolňuje do krve, kde je lze detekovat: LDH = laktátdehydrogenázu a CK = kreatinínázu u infarktu myokardu, AST a ALT = aminotrasferázy u nekrózy jaterních buněk. Jde o biochemickou úroveň.

Změny buněk na mikroskopické úrovni lze pozorovat od 4-12 hodin. Na makroskopické úrovni od 24hodin.

**Okolní tkáň reaguje ZÁNĚTLIVOU reakcí**. Vzniká ohraničení od okolní zdravé tkáně (= demarkace).

**Hojení nekrózy probíhá několik týdnů** v závislosti na její velikosti.

**Typy nekroz:**

- a) **prostá** – postižení určité části tkáně – např. nekróza epidermis u popálení I. stupně
- b) **koagulační** – v tkáni bohaté na proteiny – tužší než okolí, má demarkační lem, hojí se jizvou, např. infarkt myokardu
- c) **kolikvační** - rozměklá až kapalná (= malacie), hojí se pseudocystou, např. ischemie mozkové tkáně
- d) **kaseifikační** (sýrovitá, podobnost s dnešním tvarohem), sušší a drolivá, hojí se kalcifikací, např. tuberkulóza
- e) **hemoragická** – modifikovaná krvácením u již dříve překrvených tkání, např. infarkt plic
- f) **hemoragická infarzáce** – při blokadě žilního odtoku, orgán je prostoupen krví, zachován tlak přitékající arteriální krve, např. u tenkého střeva při trombóze portální žíly
- g) **fibrinoidní** – patrná JEN na mikroskopické úrovni, vzniká na imunitním podkladě, poškozují stěny arterií

**Příčiny nekroz:**

- fyzikální – trauma, teplo, elektrický proud, záření
- chemické – kyseliny (koagulace), louhy (kolikvace), jedy, těžké kovy
- biologické – mikroorganismy, endo a exotoxiny
- zánětlivá reakce
- **hypoxie** – ischemická nekróza – infarkt – **nejčastější**.

Hojení:

Na periferii vznikají zánětlivě reparativní procesy.

Koagulační nekróza – vazivová jizva.

Kolikvační nekróza – pseudocysta (= dutina BEZ výstelky).

Sekvestrace = demarkace a odloučení z orgánu (ledvinná papila, centrum žaludečního vředu).

Může dojít i k druhotné infekci.

### 1.4.3 GANGRÉNA

**Gangréna je nekróza tkáně ovlivněná sekundárními vlivy (sněť).**

Typy gangrény:

**Suchá** (*gangraena sicca*) = forma **mumifikace**. Nekrotická tkáň vysychá. Barva je černá.

Příklad:

- pahýl podvázaného pupečníku po porodu
- odumření prstů dolních končetin u arteriálního uzávěru, omrzlin

**Vlhká** (*gangraena humida*) = nekróza **komplikovaná infekcí**, je kašovitá, nazelenalá, páchnoucí, často komplikovaná toxémií.

Příklad:

- gangrenózní apendicitida
- v plicích po vdechnutí zvratků nebo cizího tělesa
- v čelisti u hlubokého neošetřeného zubního kazu
- nekrózy prstů dolních končetin u diabetiků

**Plynatá** (*gangraena emphysematosa*) – komplikace hlubokých devitalizovaných tržně zhmožděných ran s **průnikem anaerobních infekčních agens**, nejčastěji *Clostridium perfringens* typu A

Příklady:

- válečná poranění
- devastující nehody s vlakem, dopravním prostředkem, střelné rány, pokousání
- netraumatické plynatá sněť u pacientů s diabetem, s aterosklerózou, u alkoholiků

Klostridie produkují exotoxiny lyžující tkáň. Extrémně rychlé šíření. Plynotvorné bakterie tvoří bublinky („třaskání“), bez ošetření úmrtí do několika hodin.

Terapie: odstranění odumřelé tkáně, drenáž, antibiotika a oxygenoterapie (hyperbarická komora).

#### 1.4.4 DEKUBITUS

**Dekubitus je proleženina.**

Příčina: **kombinace TLAKU a ISCHEMIE**

**Rizikovní pacienti:** imobilní

**Predilekční místa:** mezi kostí a podložkou je velmi málo tkáně – paty, křížová oblast, lokty, obratlové trny, lopaty kosti kyčelní, ušní boltec,...

**Riziko:** vzniknutí infekce do organismu, **seps**

**Prevence: POLOHOVÁNÍ!!!**, promazávání kůže s jemnou masáží (zlepšení prokrvení), antidekubitální pomůcky, matrace (snížení tlaku)

Počet dekubitů na oddělení svědčí o kvalitě ošetrovatelské péče!!! Je to jeden z hlavních parametrů sledování kvality nemocnic.



#### KONTROLNÍ OTÁZKY

- Co je to nekróza?
- Jaké jsou příčiny nekrotéz?
- Jak se jednotlivé nekrózy hojí?
- Co je to gangréna?
- Jaké jsou typy gangrén?
- Je důležitá prevence dekubitů?

### 1.5 Zánik organismu



### 1.5.1 STÁRNUTÍ

**Stárnutí lze popsat jako dlouhodobě probíhající regresivní změny na úrovni celého organismu podmíněné stárnutím buněk.**

Souvisí se snižující se schopností buněk udržovat přirozený chod, regeneraci a reparaci. Neschopnost odstraňování buněčných poruch. I stárnutí je regulováno geny. (Existuje syndrom vrozené predispozice k předčasnému stárnutí – progerie). Jaderná i mitochondriální DNA je postupně poškozována kyslíkovými radikály. Somatické buňky se přestávají replikovat: 2 typy replikačního stárnutí. 1. zkracování telomer, 2. aktivace nádorově supresorových genů.

Poznámka: způsob života a obecně nižší příjem potravy prodlužuje život: uplatnění dvou nehumorálních okruhů ovlivňujících metabolismus. IGF-1 a sirtuiny.

Projevuje se fyziologickými, psychickými a sociálními změnami.

Délka života není stejná u mužů a žen, u obyvatel rozvojových a vyspělých zemí, u jižních a severních evropských zemí, .... Ovlivněno životním stylem, stravou, klimatem, úrovní zdravotní péče....

Gerontologie – je experimentální nauka o stárnutí a stáří.

Geriatricie (= klinická gerontologie) se zabývá zdravotním a funkčním stavem ve stáří, zdravím podmíněnou kvalitou života starých lidí, zvláštnostmi chorob, jejich diagnostikou a léčbou.

60-75 let – mladší stáří

75-90 let – stáří

90 a více let – dlouhověkost

„Učení v mládí je moudrost ve stáří.“ — Arabské přísloví

Zdroj: <https://citaty.net/citaty-o-stari/>

### 1.5.2 SMRT

**Smrt je definována jako nezvratná zástava veškerých funkcí organismu.** Jde o ireverzibilní zástavu krevního oběhu a dýchání s následným nezvratným poškozením a odumřením mozku. Na nedostatek kyslíku jsou nejcitlivější neurony mozkové tkáně.

**Klinická smrt je reverzibilní zástava krevního oběhu a dýchání, bezvědomí.** Možno resuscitovat – použití defibrilátoru (AED = automatický externí defibrilátor), vlastní i

hlídky městské policie, jsou k dispozici v obchodních domech i na turisticky exponovaných místech.

**Mozková smrt** je definovaná pro potřeby transplantační medicíny. Při smrti mozku je cerebrální perfúzní tlak nulový.

Posouzení posmrtných změn ovládá každý lékař, ale specialisty jsou soudní lékaři. Hodnotí jejich nástup v čase a určují přibližnou dobu úmrtí ( zdravotní a soudní pitvy).

Známky smrti **NEJISTÉ**:

- zástava srdce
- zástava dýchání
- vyhasínání zornicových reflexů

Známky smrti **JISTÉ**:

**a) fyzikální**

- posmrtná **bledost** – zástava cirkulace, kontrakce drobných cév
- posmrtné **skvrny** (hypostáza) – červenofialové barvy na nejnižše položených částech těla, po 24hodinách již nelze barvu změnit
- posmrtné **chladnutí** těla - vyrovnávání teploty těla s okolím
- posmrtná **difúze tekutin** – prosáknutí a rozvolnění tkání = **macerace**, odlupování kůže v cárech (macerace plodu po nitroděložním úmrtí)
- posmrtná **difúze plynů** – působení sirovodíku uvolňovaného bakteriemi ze střev – nazelenalé zbarvení břišních orgánů i břišní stěny
- posmrtné **vysychání** – oční rohovky, oděrky – kůže se podobá pergamenu

**b) chemické**

- posmrtná **ztuhlost (rigor mortis)** – uvolnění energetických zásob ze svalů, začíná 2 hodiny po smrti, vyvíjí se 7-10 hodin, nutno bezprostředně po úmrtí upravit vzhled zemřelého: podvázat bradu (aby ústa nezůstala otevřená) a zavřít oči
- posmrtný **rozklad těla (autolýza)** – ve tkáních bohatých na enzymy (pankreas, játra, střeva)
- posmrtné **srážení krve** – v cévách vznikají krevní sraženiny (*cruora*), jsou pružné, lesklé a na rozdíl od trombů **nelpí ke stěně cévní!**
- **hniloba** – navazuje na autolýzu, pomnožení hnilobných bakterií, vznik zápachajících plynů (kadaverin, putrescin), zkoumá soudní lékařství

Výše uvedené **rozkladné procesy se ZPOMALUJÍ V CHLADICÍCH BOXECH při teplotě 2-4 st. Celsia** (patologie, ústavy soudního lékařství, pohřební služby), proto mohou být pohřby prováděny i několik dnů po úmrtí. Zemřelí se nemrazí!!!

## KONTROLNÍ OTÁZKY



- Co je stárnutí?
- Jaké jsou známky stárnutí?
- Jaký je rozdíl mezi smrtí a klinickou smrtí?
- Které jsou známky smrti jisté?

## SAMOSTATNÉ ÚKOLY



- Zjistěte si podrobnosti o dárcovství orgánů – předpokládaný souhlas, diagnostika mozkové smrti, kdo může být dárce, ....
- Aktualizujte své znalosti první pomoci.

## 1.6 Metabolické změny

### 1.6.1 DYSTROFIE

Dystrofie je různorodá skupina regresivních změn, která se projevuje odchylkami buněčného metabolismu.

Klasické pojetí dělení:

- Odchylky metabolismu bílkovin, tuků a cukrů
- Poruchy metabolismu minerálů (včetně tvorby kamenů), vody a pigmentů

Nové pojetí dělení:

- Poruchy acidobazické rovnováhy – poruchy udržování pH ve tkáních a tělesných tekutinách
- Poruchy iontové a vodní rovnováhy – udržování koncentrace iontů – Na, K, Ca, fosfátové ionty, ...
- Nemoci malých molekul – většinou vrozené poruchy látek přiváděných do těla stravou – fenylketonurie, tyrozinémie, homocystinurie, galaktosémie, purinů, ...

Těmito třemi skupinami se zabývá patofyziologie a biochemie.

- Nemoci komplexních molekul – poruchy vysokomolekulárních sloučenin – komplexní sacharidy, glykoproteiny, glykolipidy..., které vedou k jejich **patologické intracelulární akumulaci a buňka není schopna je odstranit!**
- Organelární metabolické poruchy – překrývají se s nemocemi komplexních molekul
- Poruchy složení extracelulární matrix – vedou k patologickému složení mezibuněčné hmoty – kalcifikace, krystaly, amyloid

**Steatóza je patologická intracelulární akumulace neutrálních lipidů.**

Příklady:

Steatóza jater – alkoholici - drobná i velkokapénková, způsobí žluté zbarvení tkáně.

NAFLD „non-alcoholic fatty liver disease“ – nealkoholická jaterní steatóza u obézních osob.

Cholesterolóza žlučníku („jahodový žlučník“) – pěníte makrofágy s cholesterolem ve sliznici žlučníku.

Absces – pěníte makrofágy s fosfolipidy z membrán rozpadlých neutrofilů, žluté zbarvení.

Mozkový infarkt – periferie se *zrněčkovými* buňkami.

*Lipoidní skvrny a pláty* ve stěnách cév – počáteční fáze aterosklerózy u pacientů s hypercholesterolémií.

**Lipidóza (sfingolipidóza) je vrozené lysozomální strádavé onemocnění způsobené mutacemi genů.**

Příklady:

Gaucherova choroba – autozomálně recesivní onemocnění, makrofágy postižené strádáním se hromadí v kostní dřeni, játrech a slezině (*hepatosplenomegalie*). Slezina až 10 kg!  
Útlum krvetvorby – krvácivost – bolesti kostí.

Niemann-Pickova choroba – převážně neurodegenerativní onemocnění.

Fabryho choroba – bolesti dlaní a plosek, multiorgánové postižení srdce, ledvin, kůže a rohovky.

**Proteinové inkluze** (hyalinní zkapénkovatění) je **intracelulární akumulace bílkovin**.

Příklady:

Nefrotický syndrom – v proximálních ledvinných tubulech.

Plazmocytární myelom – nádor plazmatických buněk.

Neurofibrilární klubka - neurofilamenta v neuronech u Alzheimerovy choroby.

**Glykogenózy** jsou **vrozené poruchy** metabolismu vedoucí k **hromadění glykogenu v buňkách** s maximem postižení buněk jaterních, kosterní svaloviny a myokardu.

### **PORUCHY MEZIBUNĚČNÉ HMOTY A VAZIVA:**

Vrozené:

**Marfanův syndrom** – dědičné onemocnění, vysoká postava, dlouhé končetiny, dlouhé a štíhlé prsty, *hypermobilita kloubů*, poškození oční čočky a cévní stěny *aorty (aneurysma – ruptura)*.

Ehler-Danlosův syndrom – dědičné onemocnění, hypermobilita všech kloubů, hyperelastická kůže.

Mukopolysacharidózy – poruchy hrupavek, deformity kostí, trpaslictví.

Získané:

Fibróza – zmnožení kolagenu.

*Ganglion* – cystické ložisko kyseliny hyaluronové v okolí kloubů a šlach.

*Myxedém* – zmnožení glykanů v celém organismu u poruch funkce štítné žlázy.

**Amyloidóza** je vznik a následné ukládání patologické bílkoviny (amyloidu) v **mezi-buněčném prostoru**.

Klasifikace amyloidóz:

- a) Vrozené a získané
- b) Lokalizované a generalizované
- c) Podle chemického typu amyloidu

#### Generalizované

- postihují několik orgánů
- **AL (amyloid light chain)** amyloidóza lehkých řetězců imunoglobulinů, je nejrozšířenější v Evropě a USA – dříve nazývaná primární
- **SAA (serum-amyloid associated protein)** je komplikací chronických zánětů, často autoimunitních – dříve nazývaná sekundární
- postihují cévní stěny - ledviny, srdce, játra, zažívací trakt a cévní stěny

#### Lokalizované

- omezené pouze na jeden orgán
- srdce – senilní amyloidóza
- mozek – Alzheimerova nemoc
- Langerhansovy ostrůvky pankreatu – u diabetiků 2. typu
- Ledviny – u dialyzovaných pacientů



### KONTROLNÍ OTÁZKY

- Jaký je rozdíl mezi steatózou a lipidózou?
- Co je amyloidóza a jaké orgány postihuje?
- Jak se projevuje Marfanův syndrom a mezi jaká onemocnění jej řadíme?

## 1.6.2 TVORBA KAMENŮ V TĚLE

Význam vápníku (Ca) v lidském těle

1. Stavba kostí a zubů
2. Hemokoagulace (krevní srážlivost) – bez přítomnosti Ca se krev nesráží
3. Nervosvalová dráždivost u činnosti svalů

**Kalcifikace je normální ukládání vápenatých solí do tkání, kde se normálně nevy-skytují** (tj. mimo kosti a zuby) = **zvápenění**.

Kalcifikace dystrofická – ukládání vápníku **do tkáně předem změněné**.

Příklady: Kalcifikace *srdečních chlopní, stěny tepny u aterosklerózy, tuberkulózního lo-žiska*.

Kalcifikace metastatická – ukládání **do zdravých tkání při vysoké hladině vápníku v krvi**.

Příklady: Ukládání do *ledvin, plic, svalů a cév při hyperfunkci příštítných tělísek.*

**Kalcémie** = hladina vápníku v krvi (okolo 2,5mmol/l)

**Hyperkalcémie** = zvýšená hladina vápníku v krvi

**Hypokalcémie** = snížená hladina vápníku v krvi

Výrazné **odchyly** jsou životu velmi nebezpečné: vzniká **MALIGNÍ SRDEČNÍ ARYT-MIE**

Hormonální řízení kalcémie:

**PARATHORMON** – příštítná tělíska – **ZVYŠUJE** kalcémii

- uvolňuje Ca z kostí
- snižuje vylučování v ledvinách
- zvyšuje vstřebávání ve střevech

**KALCITONIN** – C buňky štítné žlázy – **SNIŽUJE** kalcémii – je antagonistou parathor-monu

Hyperkalcémie – snížená nervosvalová dráždivost – únava

Příčiny:

- Zvýšení parathormonu při nádoru příštítných tělísek, v kostech vzniknou ložiska odvápnění a zde se tvoří vazivo (fibrózní osteodystrofie)
- Maligní nádory s metastázami v kostech – Ca se uvolňuje z kostí do krve

Hypokalcémie – zvýšená nervosvalová dráždivost – pohotovost ke křečím až vznik křečí (= TETANIE), prvním příznakem bývá brnění v okolí úst

Příčiny:

- Snížení parathormonu např. po operaci nebo ozařování štítné žlázy
- Nedostatek vitamínu D

## **Vitamín D**

Význam – potřebný pro vstřebávání Ca ve střevě

Tvorba aktivního vitamínu D v těle – vznik z provitaminu, postupná aktivace:

1. kůže (vliv UV)
2. játra

### 3. ledviny

#### Příčiny hypovitaminózy D:

- nedostatečný příjem v potravě
- nedostatek UV záření
- nemoci střev a slinivky břišní = poruchy vstřebávání (vitamín D je rozpustný v tucích, proto nesmí být narušené vstřebávání tuků)
- nemoci jater
- nemoci ledvin

#### Projevy hypovitaminózy D:

1. **Rachitis** (křivice) – u nedostatku v dětství vznikají deformity kostí – hrudníku, lebky
2. **Osteomalacie** (měknutí kostí) – u nedostatku v dospělosti se projeví na končetinách – nohy do „O“
3. **Renální osteodystrofie** – při chronickém selhání ledvin (osteomalacie + fibrózní dystrofie)



#### **KONTROLNÍ OTÁZKY**

- Jaký je význam vápníku v lidském organismu?
- Vysvětlete rozdíl mezi dystrofickou a metastatickou kalcifikací.
- Jak se projeví nádor příštítných tělísek v metabolismu vápníku?
- Jaký je rozdíl mezi rachitidou a osteomalácií?



#### **SAMOSTATNÝ ÚKOL**

- Zjistěte, co je nutné konzumovat, abychom neměli nedostatek vitamínu D a vápníku?

**Krystaly jsou pevné látky vyskytující se ve tkáních nebo tělních tekutinách. Mohou být součástí kamenů.**

**Urátové** – krystaly kyseliny močové – usazují se ve tkáních kloubů a jejich okolí u osob s hyperurikémií a způsobují bolestivý zánět – **dna** (*arthritis uratica*).

**Cholesterolové** - krystaly vznikají v místě hromadění a rozpadu tukových látek - často v aterosklerotickém plátu



**Poznámka: Koprolit** je NEPRAVÝ kámen, vznikající pouhým zahuštěním normálního obsahu nejčastěji ve střevě.

**Litiáza** (latinsky *lithiasis*) je **tvorba konkrementů (kamenů) v lidském těle.**

**Lithos** = řecky kámen

**Cholelitiáza** – cholelithiasis - žlučové kameny

Cholecystolitiáza – cholecystolithiasis – žlučnickové kameny

Choledocholitiáza – choledocholithiasis – kameny ve společném žlučovodu

**Urolitiáza** - urolithiasis – močové kameny

Urocystolitiáza – urocystolithiasis – kameny v močovém měchýři

Ureterolitiáza – ureterolithiasis – kameny v močovodu

Pyelolitiáza – pyelolithiasis – kameny v ledvinné pánvičce

**Sialolitiáza** – sialolithiasis – kameny ve vývodech slinné žlázy

**Pankreatolitiáza** – pancreolithiasis – kameny ve vývodech slinivky břišní

**Prostatolitiáza** – prostaticolithiasis – kameny ve vývodech nebo žlázkách prostaty

1. **Tvar** konkrementů je ovlivněn **chemickým složením a místem uložení**

Příklady: ostnatý povrch – štavelanové kameny v močových cestách

fasetované kameny – na sebe naléhají a vznikají plošky

odlitkový kámen – v ledvinné pánvičce má její tvar

2. **Velikost** je různá: písek (menší než 0,5mm = „*sludge*“) až několik centimetrů

3. **Počet** je různý: **jeden** – odlitkový, solitární nebo několik i **mnoho** drobných

4. **Složení** konkrementů se určuje biochemickým vyšetřením

Močové kameny:

Kalciumoxalát (štavelan vápenatý – u více než 70% konkrementů

Kalcium fosfát (fosforečnan vápenatý)

Urát ( močan)

Cystin

Xantin

Žlučové kameny:

Cholesterol – většinou kámen solitární, větší s hladkým povrchem

Bilirubin – často vícečetné menší kameny – černé, hnědé

Cholesterol + bilirubin – kameny smíšené

Etiopatogeneze konkrementů:

- Zvýšená koncentrace kamenotvorné látky
- Opakované záněty a shlukování odloupaných epitelů
- Zpomalení odtoku a stagnace sekretu
- Změny pH sekretu
- Genetické dispozice

Komplikace konkrementů:

1. **Kolika** – **biliární** (žlučnicková) nebo **renální** (ledvinová)  
Prudká bolest střídavé intenzity (křeče hladké svaloviny), když kámen cestuje žlučovodem nebo močovodem
2. **Zánět** – kámen poškozují sliznici a ta je náchylná k zánětu
3. **Obstrukce** (zaklínění kamene) – je velmi závažnou komplikací!!!  
V močovodu – vznik **hydronefrózy**  
  
Ve žlučovodu – vznik tzv. **obstrukčního ikteru** (žloutenky)
4. **Dekubitus** vzniklý **tlakem** kamene **na stěnu dutého orgánu** – následná **perforace** (proděravění) nebo vznik **píštěle** = nové komunikace do jiného orgánu (např. žlučník-tenké střevo)  
V močovodu – vznik **hydronefrózy**  
  
Ve žlučovodu – vznik tzv. **obstrukčního ikteru** (žloutenky)

Rizikové faktory vzniku konkrementů:

Močové kameny – častěji u mužů – vliv hypohydratace (zvýšeně koncentrovaná moč)

Žlučové kameny – častěji u žen – vliv obezity, těhotenství, rychlé ztráty hmotnosti, cholesterolémie

## KONTROLNÍ OTÁZKY



- Vysvětlete rozdíl mezi litiázou a koprolytem.
- Vyjmenujte a vysvětlete pojmy urolitiáza a cholelitiáza.
- Jaké mohou být velikost a tvar kamenů?
- Jaké jsou komplikace kamenů?

## SAMOSTATNÉ ÚKOLY



- Po prostudování rizikových faktorů pro tvorbu konkrémentů v lidském těle si odvoďte možnosti prevence.
- Zjistěte výskyt litiázy mezi svými příbuznými nebo přáteli.

### 1.6.3 PIGMENTY

PIGMENTY EXOGENNÍ – vnikají do organismu z vnějšího prostředí (inhalace, poranění, ...)

Tetování – úmyslné

- Traumatické
- - **sideróza** – v okolí částic železa – soustružníci
- - **chalkóza** – v okolí mědi

Pigmentace **cis-platinou** – u léčených v rámci chemoterapie

**Amalgámová** pigmentace – na gingivě

Prosté zaprášení – *coniosis simplex* – hromadění **prachu s uhlíkem** – *pneumokonióza* – vznik černé kresby na plicích – **antrakóza**.

**Silikóza** – *silicosis* – při vdechování prachu s oxidem křemíku (**SiO<sub>2</sub>**) – zmnožení vaziva tvorba difúzní **fibrózy** a následných silikotických **uzlů s komplexní fibrózou** – namáhání pravé komory – vznik *cor pulmonale*.

**Azbestóza** – *asbestosis* – u vdechování vláken azbestu (osinku) – azbestová tělíska – pleurální srůsty s kalcifikacemi.

PIGMENTY ENDOGENNÍ – vznikají v organismu

- a) Autogenní pigmenty – vznik metabolickou činností buněk – melanin, lipofuscin, ceroid, lipochrom
- b) Hematogenní – vznik v důsledku rozpadu hemoproteinů. Nejčastějším zdrojem je rozpad erytrocytů (**hemolýza**) extra i intravaskulárně.

**MELANIN** - zbarvuje kůži, vlasy, oči s rasovými odchylkami.

Má dvě podskupiny:

**Eumelanin** – převládá u lidí s tmavou kůží a vlasy.

**Feomelanin** – převládá u lidí se světlou kůží a vlasy.

Dle lokality výskytu je melanin – **okulokutánní** a **neuromelanin**.

Tvorbu řídí **MSH** – melanocyty stimulující hormon hypofýzy.

Hyperpigmentace :

Místní – pihy – *ephelides*,

*chloasma uterinum* – v graviditě

Celková – po oslunění,

Addisonova nemoc – při zničení kůry obou nadledvin

Hypopigmentace :

Místní – *vitiligo* – často vrozené, s rodinnou zátěží eventuálně autoimunitně podmíněné,

*leukoderma* - získané po zánětech

Celková – *albinismus* - autosomálně recesivně dědičná porucha metabolismu - kůže, oči – světloplachost, poruchy zraku

**LIPOFUSCIN** je tzv. pigment z opotřebování, výskyt v buňkách starých osob – tzv. hnědá atrofie (*atrophia fusca hepatis et cordis*)

Důsledky **EXTRAVASKULÁRNÍ** hemolýzy – vzniká hemosiderin + hematoidin + ceroid

Důsledky patologické INTRAVASKULÁRNÍ hemolýzy- vzniká renální selhání, ikterus a aktivace erythropoézy v kostní dřeni

Lokalizované hemosiderózy – vznikají v místech po masivních krváceních, hematomech, v místech venostázy - plíce).

Hemochromatóza – akumulace hemosidreinu vzroženou poruchou regulace vstřebávání železa ve sliznici tenkého střeva (nikoliv rozpadem erytrocytů).

Bilirubin – žlučové barvivo, vzniká v makrofázích rozpadem hemoglobinu. Vznikne bili-verdin, který se přemění na bilirubin. Uvolněný (nekonjugovaný, nepřímý) bilirubin je ve vodě nerozpustný, váže se na albumin a je transportován do jater. Tam konjuguje na ve vodě rozpustný bilirubindiglukosiduronát, který je secernován do žluči.

**Normální hladina bilirubinu = 17umol/l**

**Subicterus** - hyperbilirubinémie = zvýšení hladiny **nad 17umol/l**,

**Icterus** – zvýšení hladiny nad **30umol/l**, bilirubin přechází z krve do tkání, způsobí žluté zbarvení sklér, kůže sliznic, tkání a tělních tekutin.

#### 1.6.4 ICTERUS

= žloutenka. Jde o SYMPTOM - příznak různých chorob, které je nutné odlišit.

Dělení ikteru:

- **Prehepatální** = předjaterní, hemolytický, dynamický, flavinový
- **Hepatální** = jaterní, hepatotoxický, rubínový
- **Posthepatální** = pojaterní, obstrukční, verdinový

PREHEPATÁLNÍ ikterus

**V důsledku velkého rozpadu erytrocytů je množství hemoglobinu tak velké, že jej játra nestačí zpracovat, játra nejsou postižena, ve vývodných cestách žlučových není překážka.**

V séru je **zvýšený nekonjugovaný bilirubin.**

**Kůže** je zbarvená **citrónově žlutě** – **flavinový** ikterus.

**Hemolytické anémie** – např. autoimunní

**Transfúze inkompatibilní (nesouhlasné) krve** (nestejná krevní skupina, Rh faktor, ...) – masivní rozpad podaných krvinek, hemoglobinémie a heoglobinurie, vzniká šoková ledvina v důsledku poškození ledvinných tubulů, anurie, ledvinné selhání a eventuálně i smrt.

**Novorozenecká žloutenka** (*icterus neonatorum simplex*) – rozpad fetálních erytrocytů v krvi novorozence, je fyziologickým stavem, který odezní do 5-7dnů po porodu.

U nezralých (neodonošených) novorozenců nastupuje později, je výraznější a končí později. Nekonjugovaný (toxický) bilirubin přestoupí nevyvinutou hematoencefalickou bariérou a poškodí mozkovou tkáň – **jádrový ikterus**.

**Těžká novorozenecká žloutenka** (*icterus neonatorum gravis*) je spojována s **fetální erytroblastózou** (hemolytická nemoc novorozenců) u inkompatibility Rh systému. Je-li otec Rh+ a matka Rh-, může Rh pozitivitu zdědit plod. Jeho ojedinělé erytrocyty proniknou přes placentu do krve matky, kde dojde k tvorbě protilátek. Protilátky se přes placentu dostávají do krve plodu. Při prvním těhotenství bývá hladina protilátek nízká, proto se nemusí nijak projevit a dítě se narodí zdravé. Při každé další graviditě se tvorba protilátek urychluje a zvyšuje. Dochází k poškození plodu.

Důsledky fetální erytroblastózy:

- Intrauterinní odumření plodu
- *Hydrops foetus universalis* – otok veškerých tkání plodu, úmrtí časně po porodu
- *Icterus neonati gravis* – poškození mozku, dítě umírá pár dnů po porodu
- *Anaemia neonati* – nemusí být výrazná

Terapie: výměna veškeré krve novorozence krví dárce.

HEPATÁLNÍ ikterus

**Játra jsou poškozena** chorobným procesem (nejčastěji nekróza hepatocytů), nedochází k nadměrnému rozpadu erytrocytů, ve vývodných cestách žlučových není překážka.

V séru je **zvýšený konjugovaný i nekonjugovaný bilirubin**.

**Kůže** je zbarvená **žlutožlutě až žlutě** – **rubínový** ikterus.

Příčina: intoxikace léky, houbami, jedy, alkoholem, virové záněty (virová hepatitida), toxiny bakteriálních infekcí (tyfus).

Žluč se téměř netvoří.

## POSTHEPATÁLNÍ ikterus

**Žluč neodtéká v důsledku překážky ve vývodných cestách žlučových**, nedochází k nadměrnému rozpadu erytrocytů, játra nejsou poškozena.

V séru je **zvýšený konjugovaný bilirubin**.

**Kůže** je zbarvena **žlutozelenale – verdinový ikterus**.

Žluč se neodstává do střeva, je porušeno vstřebávání tuků ve střevě a vitamínů rozpustných v tucích. Nedostatek vitamínu K může vést ke krvácení.

**Stolice** je světlá až šedá, **acholická**.

Příčina: **obstrukce** (uzavření) vývodných cest žlučových ( *ductus hepaticus communis*, *ductus choledochus a papila Vateri*) kamenem, nádorem, parazity nebo zánětem.

## KONTROLNÍ OTÁZKY



- Co je to silikóza?
- Jaká je definice ikteru?
- Které choroby jsou typické pro hemolytický ikterus?
- Co je to obstrukční ikterus?

## 1.7 Zánět

je vývojem ustálená obranná a reparativní odpověď na poškození organismu (nebo složitý komplex dějů a morfologických změn, které vznikají ve tkáni jako reakce na poškození).

Funkce zánětu je

- a) obranná(imunitní) – zničení cizorodého nepřítele, práce imunitního systému, fagocytóza (pohlcení cizích částí makrofágy) a úklidová reakce
- b) opravná (reparační) – náhrada tkáně poškozené škodlivinou i vlastní obrannou činností

### 1.7.1 NÁZVOSLOVÍ A PŘÍČINY ZÁNĚTU

#### Názvosloví

Přípona **-itis** – cholecystitis, gastritis, meningitis, urocystitis, myokarditis

ALE u mnoha názvů to neplatí: pneumonie, difterie, tuberkulóza, syfilis, ...

### Příčiny zánětu jsou

neživé (tzv. aseptický zánět) – fyzikální (trauma, teplo, chlad, záření), chemické (kyseliny, louhy) a

živé – viry, bakterie, plísně, paraziti

## 1.7.2 MIKROSKOPICKÉ PROJEVY ZÁNĚTU

1. Alterace = tkáňové poškození, regresivní změny buněk (až jejich nekróza)
2. Exsudace = rozšířením kapilár se zvýší propustnost jejich stěn a dochází k výstupu (**infiltraci**) **tekutin** (voda) a **buněk imunitního systému (leukocyty)** s protilátkami a erytrocyty do místa zánětu – ve tkáni se tvoří **zánětlivý infiltrát = exsudát**
3. Proliferace = reparativní (hojivá) fáze zánětu - množení fibroblastů (buněk vaziva) a endotelií (buňky stěn kapilár - angiogeneze), tvoří se **nespecifická granulační tkáň**, která se časem změní v **jizvu**.

## 1.7.3 MÍSTNÍ PŘÍZNAKY ZÁNĚTU

1. Rubor = zčervenání, způsobené zvýšeným přítokem krve kapilárami (přísun leukocytů a protilátek)
2. Dolor = bolest, způsobená iritací nervových zakončení mediátory zánětu
3. Calor = zvýšená teplota, způsobená zvýšeným prokrvením
4. Tumor = zduření (otok, edém) způsobené hromaděním tekutiny
5. Functio laesa = porucha funkce, způsobená výše uvedenými faktory, např. omezení hybnosti kloubu

## 1.7.4 CELKOVÉ PŘÍZNAKY ZÁNĚTU

1. Zvýšení tělesné teploty – pyrogeny tvořící se při zánětu ovlivňují hypotalamus (centrum termoregulace), zvýšená teplota pomáhá ničit původce zánětu. FEBRIS = horečka NAD 38 st.C, SUBFEBRIS = zvýšená tělesná teplota 37 - 38 st. C, někdy až SEPSE = nepřiměřená systémová zánětlivá odpověď organismu na přítomnost infekce. V krvi jsou virulentní bakterie, které rozpoutají tzv. cytokinovou bouři (= produkce velkého množství cytokinů IL-1 a TNF) . Může dojít až k diseminované intravaskulární koagulaci (**DIC**), hypotenzi a šoku – **septický šok** - hypoperfuze orgánů, hypoxémie, selhávání ledvin, plic, mozku, GITu – vředy – vznik **MODS** = syndrom multiorganového selhávání
2. Změny krevního obrazu



- a) leukocytóza = zvýšení počtu leukocytů (mají imunitní funkci) v krvi, z normy  $1,5-6,5 \times 10^9/l$  se zvýší až na  $20 \times 10^9/l$
  - b) lymfocytóza = zvýšení počtu lymfocytů, typické u virových infekcí
  - c) neutrofilie = zvýšení počtu neutrofilních granulocytů, typické pro bakteriální infekce
3. Zvýšení sedimentace a CRP
    - a) Zvýšení sedimentace = změny ve složení krevních bílkovin
    - b) Zvýšení CRP = zmnožení bílkovin akutní fáze, které se tvoří v játrech, často u bakteriálních infekcí
  4. Tvorba protilátek – se tvoří v B-lymfocytech po styku s cizím antigenem

## KONTROLNÍ OTÁZKY



- Jaké jsou příčiny zánětů?
- Jaký je rozdíl mezi alterativní, exsudativní a proliferativní fází zánětu?
- Které jsou místní projevy zánětu?
- Jaké jsou celkové projevy zánětu?

### 1.7.5 FORMY ZÁNĚTU

Dělení zánětu je možné z mnoha hledisek:

Podle délky průběhu:

- a) Akutní – krátké trvání, zhojení do 2 týdnů
- b) Subakutní – hojení do 6 týdnů
- c) Chronický – dlouhodobý průběh více než 6 týdnů, měsíce až roky

Podle typu zánětlivé odpovědi:

- a) Nespecifický – z mikroskopického obrazu **nelze** usuzovat na přesnou etiologii (původce)
- b) Specifický – z mikroskopického obrazu **lze** usuzovat na etiologii, dominuje vznik **granulomu – granulomatózní zánět**

Podle převažující složky:

- a) Alterativní – převažují regresivní změny, poškození buněk a nekróza
- b) Exsudativní – tvorba zánětlivého exsudátu a zánětlivého infiltrátu buňkami
- c) Proliferativní – množení a růst buněk vaziva a endotelií kapilár

Jednotlivé typy v sebe přecházejí!

Příklady: Alterativní záněty se vyskytují nejčastěji v parenchymatózních orgánech, funkční tkáň převažuje nad podpůrnou – játra → hepatitida, ledviny → glomerulonefritida, srdce → myokarditida

Exsudativní záněty je základním typem nespecifické zánětlivé reakce

- a) **Serózní** zánět – vodnatý exsudát (rýma), v místech s hlenem vzniká katarální zánět (horní cesty dýchací, a zažívací trakt), mohou vznikat vřídky nebo polypy, na kůži *vesikuly* (puchýřky), *buly* (puchýře) – opar, plané neštovice, pásový opar, popáleniny, dále výpotek s příměsí krve je *hemoragický*.
- b) **Fibrinózní** zánět – obsahuje fibrinogen, který se v extravaskulárním prostoru mění na fibrin, vznikají pablány = *pseudomembranózní* zánět: 1. **krupózní** – pneumonie, 2. **difterický** – záškrt, **ulcerózní** zánět = vředovitý – žaludeční, dvanáctníkový, ulcerózní kolitida 3. **příšvarový** – poleptání sliznic
- c) **Hnisavý** zánět – dominují neutrofilní granulocyty, je hustý a nažloutlý, způsobený pyogenními bakteriemi, má 2 hlavní formy: 1. **absces** = ohraničený hnisavý zánět, 2. **flegmóna** = neohraničený hnisavý zánět. **Dále: empyém** = hnis v dutině (*empyema thoracis*), empyém ve žlučníku, ve vedlejších nosních dutinách. V kůži: *pustula, impetigo, folikulitis, furunkl, karbunkul*.  
**ABSCES** – má na periférii **pyogenní membránu**, skrze kterou dochází k „nasávání“ tekutiny z okolí, zvětšování, hrozí spontánní **ruptura a provalení** do okolí – mimo tělo nebo do tělních dutin. Kanál, kterým hnis prochází se nazývá **píštěl** (*fistula*).

**FLEGMÓNA** – rychlé neohraničené šíření do okolí díky proteolytickým enzymům, místní i celkové příznaky zánětu jsou přítomny v maximální míře.

Komplikace absesu a flegmóny: sepse, tromboflebitida, **pyémie** = cirkulace zánětlivých mikrotrombů v krevním oběhu a vznik **metastatických abscesů** v různých orgánech dle krevního toku s následnými **septickými infarkty**.

Centrální pyémie, periferní a portální, pupečnicková.

- d) **Gangrenózní** zánět – s nekrózou tkáně a anaerobními bakteriemi, vlhká gangréna, gangrenózní apendicitida, sterkorální peritonitida (u perforace střeva)
- e) **Lymfocytární** zánět – s převahou lymfocytů a plazmocytů – nejčastějším původcem jsou viry, ale je i alergických reakcí a autoimunitních onemocnění

Proliferativní zánět – dominantním znakem je tvorba granulační tkáně a jizvení. Vzniká ve třech situacích: 1. reparativní fáze akutního zánětu (hojení vředu), 2. reparativní procesy numerické atrofie (nefroskleróza), 3. primárně proliferativní záněty (chronická cholecystitida)

Podle hloubky zánětlivých změn:

- a) Povrchové – na serózních blanách ( perikard, peritoneum, pleura), na kůži, sliznicích a mozkových blanách
- b) Hluboké (intersticiální) – uvnitř jednotlivých tkání (myokard, játra, mozek,...)

## KONTROLNÍ OTÁZKY



- Jaká jsou hlediska dělení zánětů?
- Jaké jsou základní typy exsudativních zánětů?
- Jaký je rozdíl mezi flegmónou a abscesem?
- Jaké jsou komplikace abscesu a flegmony?

### 1.7.6 SPECIFICKÝ GRANULOMATÓZNÍ ZÁNĚT

1. Má **specifický mikroskopický obraz** – při histologickém vyšetření zánětlivé tkáně lze s velkou pravděpodobností určit, který mikroorganismus zánět vyvolal.
2. Ve tkáni jsou typické uzlíky, tzv. **GRANULOMY** – **granulomatózní záněty** = jiný název pro specifické záněty.

Existují tři typy granulomů:

- a) Imunitní – tuberkulóza a bakteriální infekce přenášené ze zvířat na člověka = antropozoonózy (tularémie, brucelóza, mor, nemoc kočičího škrábnutí,...)
- b) Z cizích těles – u různých neživých částic – keratin, krystaly, talek, silikon, olejnaté látky, ...
- c) Z neznámých příčin – sarkoidóza

#### Granulom

- Je **uzlíčkovitý útvar**
- Viditelný mikroskopem a někdy i okem (velikost asi 2mm)
- Je zvláštním typem **chronického zánětu**
- Obsahuje aktivované makrofágy tzv. **epiteloidní buňky** (= epitelu podobné)
- V **centru** obsahují **nekrózu**
- Obsahují obrovské **vícejaderné buňky** (Langhansovy buňky je mají uspořádané do podkovy)
- Na **periferii** obsahuje **lymfocyty** a plazmocyty
- Zpravidla neobsahuje kapiláry (na rozdíl od nespecifické granulační tkáně, která je obsahuje)
- Tvoří se na základě zvláštní formy **buněčně zprostředkované hypersenzitivní reakce IV. typu (reakce tuberkulinového typu)**, není provázena tvorbou protilátek. Řízeno T-lymfocyty

### Vývoj granulomu:

- Stabilizace procesu a hojení formou fibrotizace (zváživovatění) a kalcifikace (zvápenění)
- Nekrotizace –
  - a) kaseifikace - poprašková nekróza – zvětšování granulomu – dystrofická kalcifikace – typický uzlík v plicním hilu na RTG
  - b) kolikvace – zkapalnění – lokální šíření s provalením **píštělí** do okolních struktur (bronchy, perikard) a šíření dále do organismu, vznikají tzv. **studené abscesy** (bez přítomnosti rubor a calor) v obratlových tělech a meziobratlových ploténkách. Jde o tzv. **porogenní šíření** = šíření dutými orgány.

Šíření infekce v organismu je: lymfogenní, hemotogenní a porogenní.

Exsudativní forma specifického zánětu:

V exsudátu je velké množství fibrinu, hustá konzistence a přítomnost erytrocytů (**hemoragický serofibrinózní exsudát**) s postižením pleury a mozkových plen.

### 1.7.7 TUBERKULÓZA (TUBERCULOSIS) TBC

Původce: *Mycobacterium tuberculosis* MTb, synonymum Kochův bacil – BK (objevitel Robert Koch v roce 1882)

Je nejčastější příčinou úmrtí na infekční nemoc na světě.

V roce 2017 onemocnělo na světě asi 10 miliónů lidí, infikována je jedna třetina populace (= asi 2 miliardy lidí) převážně v Asii. V Africe je častá koincidence s HIV. V roce 2017 v České republice bylo hlášeno jen asi 4,8 nově infikovaných osob na 100 tisíc obyvatel. V roce 1970 to bylo 50 osob/ 100 tisíc obyvatel.

Diagnostika:

Je komplexní – RTG, Mantoux reakce, mikrobiologická vyšetření – přímá mikroskopie, kultivace a nově také molekulární analýza DNA mykobakterií. Dále cytologické vyšetření (ze sputa) a histopatologické vyšetření z tkáně se speciálním histochemickým barvením k průkazu acidorezistentních bakterií podle *Ziehl-Nielsena*.

Vnímavost k TBC

se mění s věkem (stáří) , imunitním stavem (HIV, imunosuprese), komorbiditami (diabetes mellitus, plicní choroby, alkoholismus...)- jde často o tzv. chorobu ze strádání.

#### Vstup do organismu

je nejčastěji inhalační cestou kapénkovou infekcí, proto jsou postiženy plíce. Může se vyskytnout i infekce střevní u konzumace nepasterizovaného mléka nebo infekce krčních lymfatických uzlin přechodem ze sliznic krčních mandlí.

#### Primární tuberkulóza

- při prvním styku s infekcí = **primoinfekce**, dříve také „**dětský typ tuberkulózy**“
- v místě primárního usídlení BK vzniká tzv. primární infekt (Ghonův fokus) a mykobakteria se šíří lymfatickou cestou do spádových lymfatických uzlin – vzniká **primární komplex** (Ghonův komplex) = **primární infekt + postižená uzlina**, toto je vytvořeno asi za 5 týdnů
- vývoj primárního komplexu:
  - a) stabilizace kalcifikací
  - b) lymfogenní propagace do uzlin v okolí na krku (*skrofulóza* – provalení zkolikvované tkáně píštělí na povrch kůže)
  - c) hematogenní propagace do celých plic = **miliární tuberkulóza plic** (milium = jáhla, vyloupané zrno prosa) nebo do dalších orgánů = **mimoplicní tuberkulóza** (slezina, kosti, ledviny, játra, mozkové pleny). U malého systémového rozsevu může dojít ke stabilizaci ložisek (i v zajizvených okrcích mohou být životaschopná mykobakteria), ALE může dojít k pozdějšímu relapsu ( znovuzplanutí infekce) a rozvoji **postprimární mimoplicní tuberkulózy** za mnoho let.

#### Postprimární (sekundární) tuberkulóza plic

- vzniká jako:
  - a) **reaktivace** starého infektu – často v plicních hrotech
  - b) nová infekce (**reinfekce , superinfekce**) zevní cestou
- vývoj:
  - a) zhojení jizvou
  - b) vzácně vzniká kaseózní pneumonie – hojení nekrózy rozpadovou dutinou – pseudocystou = **kaverna**, která může „nahlodat“ bronchus – porogenní šíření a vykašlávání mykobakterií (tzv. **otevřená TBC**) nebo „nahlodání“ cévy – vykašlávání krve = **hemoptýza** nebo chrlení krve = **hemoptoe**

Klinické příznaky TBC: kašel, slabost, únava, noční pocení, zvýšená tělesná teplota, bolest na hrudi (při postižení pleury), hemoptýza.

Terapie: dlouhodobá, antituberkulotika, v akutní fázi hospitalizace s izolací

Prevence: očkování s následnou kontrolou úrovně vytvořené imunity (tzv. tuberkulinový test – hodnotí lokální reakci na tuberkulin, který se aplikuje an předloktí – úroveň buněčné imunity – tvorba uzlíčku).

### 1.7.8 SARKOIDÓZA

Granulomatózní zánět s multiorgánovým postižením, jehož příčina dodnes není objasněna.

Nejspíše reakce na antigeny různých mykobakterií, hypersenzitivní reakce na různé chemické látky a kovy, ...

Projevy:

- zvýšený imunoregulační index (IRI), který vyhodnocuje poměr mezi CD4+ a CD8+ lymfocyty, zvýšená hladina ACE – angiotenzin konvertujícího enzymu, hyperkalcémie, ...
- postižení četnými granulomy **nitrohrudních hilových lymfatických uzlin** a následně i plic, dále postihuje kůži, oči, ...
- klinici rozlišují 4. stádia

Terapie:

- nízká stádia sledována
- vyšší stádia – terapie kortikosteroidy, imunosuprese

### 1.7.9 SYFILIS

(LUES, příjice – dle bohyně lásky Priji)

je pohlavně přenosná choroba (STD – *sexual transmitted diseases*)

Názvosloví:

příjice – dle bohyně lásky Priji

syphilis – dle středověké básně o pastevci Syphilovi který byl pro neúctu k bohům potrestán galskou nemocí

dříve nemoc galská, francouzská, ...

Epidemiologie:

V 16. století šlo o evropskou pandemii s agresivním průběhem a vysokou úmrtností – možná chorobu přivezli Kolumbovi námořníci z Ameriky, možná se jen rozvinula z nízké sociální a hygienické úrovně válečných útrap, ....

V ČR bylo dle údajů ÚZIS v roce 2012 nahlášeno 696 případů. U mužů převažuje záchyt časných stádií, u žen pozdějších stádií. Věkové rozmezí je nejčastěji 25 - 29let. Častý výskyt spolu s jinými STD jako kapavka, chlamydiové infekce a HIV. Syfilis se léčí antibiotiky penicilinového typu na oddělení venerologie a podléhá povinnému hlášení.

Přenos: pohlavním stykem - koitálně, orálně, rektálně, krví a transplacentárně z matky na plod

Granulomatózní forma zánětu se vyvíjí až v posledním stádiu.

Původce: bakterie (spirocheta) *Treponema pallidum*

Diagnostika: imunofluorescence a PCR, nepřímý průkaz imunofluorescencí.

### Získaná syfilis - 3 stádia:

1. primární stádium – po třech týdnech tzv. primární infekce = **ulcus durum** (tvrdý vřed, zarudlé místo časem zvrhodovatí, je infekční!), u mužů na penisu, u žen na vulvě, někdy i v pochvě. Po několika dnech se objeví regionální lymfadenitida = **indolentní bubo** – třísla, malá pánev. Nebolestivé afekce se často samy zahojí zjizvením.
2. Sekundární stádium – u neléčených pacientů po zdánlivém desetitýdenním zklidnění dochází k hematogennímu rozsevu = generalizovaná infekce. Vznikají kožní vyrážky – roseola syphilitica různé velikosti s šupinatěním, na ploškách nohou a dlaních jsou červené. Po zhojení *leukoderma* (ohraničené depigmentace). Na sliznicích zejména v dutině ústní vznikají ploché naředlé mokřavé pláty – *condylomata lata* (ploché kondylomy), které jsou vysoce infekční! Po opakovaných atakách přechod do zklidněného stadia – *latentní fáze*, trvající 2-10let. Diagnostika jen krevními testy.
3. Terciární stádium – je neinfekční! Má několik forem:
  - a) **Neurosyfilis** – **progresivní paralýza** mozku = změny osobnosti končící demencí a **tabes dorsalis** = zánětlivé poškození míchy s poškozením polohocitu, skákavou chůzí a patologickým našlapováním, otoky a deformace velkých kloubů (kolena).
  - b) **Gumma** – projev specifického zánětu granulomatózního typu. Variabilní velikost, pružná konzistence, jizvení, píštěle. Výskyt v kůži, mozku, játrech a kostech (tíbie).
  - c) **Syfilitická aortitida** – postihuje ascendentní aortu (nedomykavost aortální chlopně) a aortální oblouk s jizvením a zvrásněním vnitřní výstelky (vzhled jako ruce pradleny). Menší pružnost vede k dilataci a následné výduti – **aneurysma**.

### Vrozená syfilis

- poškození plodu závisí na době, kdy se matka nakazí sama
- v časných stádiích gravidity – těžké poškození, potrat
- v pozdních stádiích gravidity – poškození mnoha orgánů = **orgánová syfilis**:  
*pneumonia alba, pazourková játra*
- pozdní projevy dítěte u latentní infekce matky – **syfilis congenita tarda**: hluchota, slepota, soudkovité zuby = **Hutchinsonova trias**

Další granulomatózní záněty:

### LEPRA

Původce: *Mycobacterium leprae* (*Hansenův bacil* objeven Gerhardem Armauerem Han-  
senem v roce 1873)

- v ČR se nevyskytuje, ale v tropech a subtropích ano
- nemoc trvá několik desetiletí
- postihuje akrální chladnější části těla – ruce, nohy, uši, nos
- 2 základní formy:
  - a) tuberkuloidní - **makuloanestetická** - plochá ložiska a nehojící se vředy, téměř bez mykobakterií
  - b) lepromatózní – bez tvorby granulomů, ale přítomnost makrofágů s mnoha mykobakteriemi – **multibacilární** forma – deformace tkání obličej – *facies leontina* (lví tvář) – nemocný vylučuje mykobakteria nosním sekretem
- dříve izolace nemocných v tzv. leprosáriích (poslední evropské s několika jedinci je v Rumunsku)
- dnes léčba antibiotiky

### LYMFOGRANULOMA VENEREUM

je STD vyvolané intracelulární bakterií *Chlamydia trachomatis*, přenosná koitálně, rek-  
tálně, orálně.

V Evropě zvýšený výskyt od roku 2003 s dominancí u homosexuálů, často HIV pozitiv-  
ních.

Projevy jako proktitida, uretritida a tříselná lymfadenitida.

Bakterie mohou šířit asymptomatictí bacilonosiči.

Inkubační doba : 2-3 týdny.

Průběh ve 3 stádiích: ve třetím je významná **elefantiáza genitálu**.



## KONTROLNÍ OTÁZKY



- Co je to granulom?
- Které choroby patří mezi specifické záněty?
- Jak se liší průběh primární a postprimární tuberkulózy?
- Popište tři stádia syfilis. Za jakou dlouhou dobu po nákaze se projeví?

## 1.8 Hemodynamické poruchy – poruchy oběhu krve a mízy

Obecně se rozdělují na **místní** a **celkové**.

### 1.8.1 MÍSTNÍ PORUCHY KREVNÍHO OBĚHU - TROMBÓZA

Je **intravitální** (za života) vznik krevních sraženin v srdci a cévách.

3 předpoklady jejich vzniku = *Virchowova trias*:

1. **poškození endotelu** (vnitřní výstelky cév) vede ke zvýšené adhezenci krevních destiček ke stěně cévy – protrombotický stav
2. **poruchy krevního proudění** – *stáza* (zpomalení až zástava, často u zvýšení hustoty krve) a *turbulence* (víření)
3. **hyperkoagulační** (trombofilní) **stavy** – sklon ke zvýšené srážlivosti (Leidenská mutace, hormonální antikoncepce,...)

Podle makroskopické vzhledu rozlišujeme:

- **bílé** tromby – obsahují fibrin a krevní destičky – vznikají v tekoucí krvi – **fluxní tromby**
- **červené** tromby – obsahují fibrin, trombocyty a erytrocyty – venostáza – **stagnační tromby**
- **smíšené** tromby – červené + bílé části – ve výdutích (aneurysmatech) – **vrstvené tromby**

Podle lokalizace:

- **tepenné** tromby – vznikají nejčastěji v místě aterosklerózy – uzávěr tepny – ischemická nekróza – *infarkt*
- **žilní** tromby – vznikají často v žilách dolních končetin, v *povrchových* – **tromboflebitida**, v *hlubokých* – **flebotrombóza**, velmi závažný stav: uvolnění – **plicní embolie**
- **kapilární** tromby – mikroskopická velikost – fibrinové – součást *diseminované intravaskulární koagulace (DIC)*: blokáda cirkulace ve tkáních – ischemie, infarkty – rychlé spotřebování srážlivých faktorů (relativní nedostatek) – krvácivý stav (*konzumpční koagulopatie* – vyvolaná spotřebováním). Jde o život ohrožující stav! Často u sepse nebo embolie plodové vody.
- tromby **srdečních dutin** – *nástěnné*, smíšené, nad ložisky infarktu myokardu, v ouškách srdečních síní u pacientů s fibrilací síní nebo na chlopních u ne bakteriální endokarditidy

Vývoj trombu:

- **propagace** – narůstání do délky i tloušťky
- **disoluce** – rozpuštění po aktivaci protisrážlivých faktorů
- **organizace** – hojení
- **rekanalizace** – obnovení průchodnosti cévního lumina
- **embolizace** – utrnutí a zanesení krevním proudem na jiné místo



## PRO ZÁJEMCE

<https://www.ceskatelevize.cz/porady/1095946610-diagnoza/srdecne-cevni-system/137-hluboka-zilni-tromboza/>

### 1.8.2 MÍSTNÍ PORUCHY OBĚHU - EMBOLIE

Je **zavlečení pevného, tekutého nebo plynného materiálu krevním řečištěm do místa anatomického zúžení cirkulace, které brání dalšímu pohybu.**

Zavlečený materiál se jmenuje **embolus** (vmetek).

Za uzávěrem vzniká ischemie a ischemická nekróza (**infarkt**).

**Trombembolie** (trombotická embolie) – je nejčastější, krevním řečištěm cestují červené tromby:

- **plicní** – u hluboké žilní trombózy dolních končetin (klinicky asymetrický otok - noha má větší obvod a je cyanotická – namodralá) – dochází k zaklínění v zúženém místě plicního řečiště (*obkročný* trombembolus): **masivní** plicní embolie (blokuje více než 60% cirkulace), **submasivní** (menší rozsah – vznik červených plicních infarktů), **sukcesivní** embolizace (opakované drobné trombembolie drobných větví plicnice – vedou k plicní hypertenzi, hypertrofii pravé komory srdeční a pravostrannému srdečnímu selhání)
- **paradoxní** – trombembolus s periferní žíly se vrozeným otvorem – defektem septa síní, komor – pronikne do tepenného krevního oběhu
- **systemová** – tromby z levého srdce (povrch chlopně) jsou unášeny do větví tepenného řečiště

**Vzduchová embolie** – nejčastěji v souvislosti s řezným **poraněním na krku**, kde je v otevřených žilách negativní tlak a vzduch je nasáván do krve (klinicky významných je 100ml vzduchu) – vzniká stlačitelná pěna v pravé komoře. **Nemoc z dekomprese** (kesonová nemoc) u potápěčů s přístroji – při rychlém vyoření se rozpuštěný dusík z krve uvolňuje ve formě bublinek, ty jsou embolizovány do kapilár – ischémie – postižení plic, kloubů, svalů, vnitřního ucha. Terapie v hyperbarické komoře. **Plynová embolie** vzniká u náhlé změny tlaku (v kabině letadla, ponor potápěčů v malých hloubkách) – potrhání plicních kapilár - zavlečení bublin alveolárního plynu zejména do CNS – nebývá fatální.

**Embolie plodové vody** – příčina úmrtí matek v souvislosti s graviditou, nebezpečný stav, **průnik amniové tekutiny a plodových buněk trhlinami v placentě** nebo děložních žilách (u abrupce placenty) **do krevního oběhu matky**. Stav se projevuje jako náhlý šokový stav s DIC, rozvoj plicního edému.

**Tuková embolie** – spojená s poraněním dlouhých kostí a pojivové tkáně (kostní dřev a cholesterolové krystaly). Klinicky málo významná. Syndrom tukové embolie – 2-3 dny po úrazu dušnost, tachypnoe, tachykardie a porucha vědomí.

**Nádorová embolie** – souvisí s metastazováním maligních tumorů.

**Terapie embolie:** liší se dle materiálu.

U trombembolie se provádí obnovení průtoku **trombolýzou** (farmakologické rozpouštění) nebo **trombektomií** (mechanické odstranění). Prevence: **bandáž** dolních končetin, **časná rehabilitace** op operacích, **antikoagulancia** (léky proti srážení krve např. Fraxiparin, Clexan,...).

U nemocí z dekomprese – hyperbarická komora.

### 1.8.3 PORUCHY TKÁŇOVÉ PERFUZE - HYPERÉMIE

= **překrvení**, zvýšení objemu krve ve tkáni.

- **Aktivní** – překrvení **arteriální** krví – ve svalech při námaze fyziologicky
- **Pasivní** – překrvení **žilní** krví – městnání, **kongesce** – vyvolaná sníženým odtokem (**venostázou**). Vždy jde o patologický stav. Příkladem je **hemoragická infarzace**, která končí nekrózou postižené tkáně nebo **muškátová játra**.

### 1.8.4 PORUCHY TKÁŇOVÉ PERFUZE - HEMORAGIE

= **krvácení, krevní výron**

Dělení:

Podle místa vytékání – **vnější** (včetně GITu, močového a respiračního traktu) a **vnitřní**

Podle zdroje - **žilní, tepenné a kapilární**

Podle způsobu vzniku

- **per rhexin** ( z roztržení– např. ruptura aneurysmatu),
- **per diabrosin** ( z nahlodání cévy - např. zánětem, vředem, nádorem) a
- **extravazace** (dříve per diapedesin -přestupem krve z cévy při zvýšeném krevním tlaku, bez porušení cévní stěny – např venostáza)

Podle typu a lokalizace:

- kůže: **petechie** – jednotlivé tečkovité výrony  
**purpura** – vícečetné výrony typu petechií  
  
**ekchymóza, sufuze** – větší splývající krevní výrony  
  
**hematom** – krevní výron, utlačující okolní tkáně
- gastrointestinální trakt: **hemateméza** – zvracení krve  
**melena** – stolice černě zbarvená natrávenou krví  
  
**gastrorrhagie** – čerstvé krvácení do lumina žaludku  
  
**enterorrhagie** – čerstvé krvácení do lumina střev
- dýchacích cest: **epistaxe** – krvácení z nosu  
**hemoptýza** - vykašlávání krve  
  
**hemoptoe** – chrlení krve
- serózních dutin: **hemothorax** - do pohrudniční dutiny  
**hemoperikard** – do osrdečnickové dutiny  
  
**hemoperitoneum** – do pobřišnice

- urogenitálního traktu: **hematurie** – přítomnost krve v moči  
**menorrhagie** – abnormálně silné menstruační krvácení  
**metrorrhagie** – děložní krvácení mimo menstruační cyklus
- CNS: **apoplexie** – devastující krvácení  
**hemocefalus** – v komorovém systému CNS  
**hematomyelie** – krvácení do míchy  
**hemorrhachis** - krvácení v páteřním kanálu zevně od dura mater
- Kloubu: **hemarthros**

Následky krvácení:

- Celkové: vykrvácení - **exsanguinatio**, **hemorrhagický šok** - při akutní ztrátě více než 20% objemu cirkulující krve nebo ztrátách chronických  
posthemorrhagická **anémie**  
**icterus**
- Místní: tlak na okolní tkáň, patologická pigmentace postižené oblasti, jizva

### 1.8.5 PORUCHY TKÁŇOVÉ PERFUZE - ISCHEMIE

= omezení až úplná zástava přítoku tepenné krve do tkáň, ve které pak dochází k hypoxiii až anoxii

Příčiny:

- **Obturace** – ucpání průsvitu cévy způsobené trombózou, embolií, aterosklerózou, výdutí, zánětů tepen. Nejčastěji postupným uzavíráním cévního lumina narůstajícím aterosklerotickým plátem
- **Komprese** – stlačení cévní stěny zevnějšku
- **Spasmus** – kontrakce (stažení) svalstva tepny

Důsledky ischemie: jsou závislé na mnoha faktorech

- Anatomické uspořádání cévního (arteriálního) zásobení
- Rychlost vzniku cévního zúžení nebo uzavěru – náhlý stav má horší následky, u postupného procesu se tkáň může adaptovat např. kolaterálním řečištěm
- Momentální citlivost tkáň
- Celkový stav organismu

### 1.8.6 PORUCHY TKÁŇOVÉ PERFUZE - INFARKT

= **ischemická nekróza** tkáně vyvolaná okluzí (uzávěrem) arteriálního zásobení nebo za-  
blokováním odtoku žilního zásobení (hemorrhagická infarzace)

- Bílé – např. v srdci, ledvinách, slezině
- Červené – v tkáních s dvojitým cévním zásobením např. plíce, střevo

Hojení a následky: vazivová jizva (srdce), postmalatická pseudocysta (mozek), u septic-  
kých trombů tvorba zhnisaných infarktů. Následky závisí na velikosti infarktu a místě  
jeho lokalizace.

### 1.8.7 PORUCHY HOMEOSTÁZY TEKUTIN - EDÉM

**Otok = nahromadění tekutiny ve tkáni**, jde o **lokalizované** zmnožení.

Voda tvoří 50=70% tělesné hmotnosti, 2/3 jsou intracelulárně a zbytek je v mezibuněč-  
ném prostoru.

Hromadění tekutiny v preformovaných dutinách: **hydrothorax**, **hydroperikard**, **ascites** (= hydroperitoneum).

Těžký generalizovaný edém : **anasarka** ( někdy spíše fokálně - hydrops)

Příčiny:

- zvýšení permeability (prostupnosti) kapilár – často u zánětu, tekutina je **bohatá na bílkoviny = exsudát**
- změnami hydrostatického nebo osmotického tlaku – tekutina **chudá na bílkoviny = transsudát**

Typy edému:

- **venostatický – lokalizovaný** např. u trombózy žil dolní končetiny **generalizovaný** např. u pravostranného srdečního selhání – tzv. kardiogenní edém na obou dolních končetinách začíná u kotníků (**perimaleolární edém**)
- **hypoproteinemický** - u hypoalbuminémie nejčastěji u chorob ledvin – projevuje se nejdříve v oblasti víček – periorbitální edém

- **edém z retence sodíku a vody** – vzniká u některých chorob ledvin
- **lymfedém** – lokálně vzniká při poruše lymfatické drenáže např. u nádorové infiltrace spádové lymfatické uzliny, po odstranění uzliny u onkochirurgických operací, pozánětlivým jizvením uzlin – dochází ke zmnožení vaziva o oteklých tkáních – *elefantiáza*. Např. lymfedém horní končetiny po odstranění lymfatických uzlin v podpažní jamce (exenterace axily), v kůži prsu obstrukce povrchových lymfatik po ozařování pro karcinom – *vzhled pomerančové kůry*

### 1.8.8 PORUCHY HOMEOSTÁZY - DEHYDRATACE

= stav vyvolaný velkými ztrátami extra i intracelulárních tekutin – hemokoncentrace (zahuštění) krve – obtížnější průtok cévami – zvýšená námaha srdeční činnosti.

V obličeji *facies hippocratica* – vpadlé oční bulby, špičatý nos, ztráta kožního turgoru.

Příčina: **nedostatečný přísun tekutin** (špatný pitný režim), **nadměrné ztráty tekutin**, které nejsou dostatečně kompenzované ( průjmy, zvracení, popáleniny, nadměrné pocení při fyzické námaze).

### KONTROLNÍ OTÁZKY



- Jaké jsou rizikové faktory pro vznik trombů?
- Popište druhy embolie.
- Uveďte nejznámější typy krvácení.
- Vysvětlete pojem venostáza.
- Definujte otok a uveďte jeho příklady.

### 1.8.9 CELKOVÉ PORUCHY OBĚHU

Jde o změny, řešení příčin, projevů a následků selhání cirkulace krve v organismu. Cirkulace selhává celkově.

#### **PŘÍČINY oběhového selhání**

Vedou různou rychlostí k poruše srdce jako pumpy.

Nemoci srdce:

- nemoci **myokardu** – ischemická choroba srdeční, infarkt myokardu, myokarditidy, kardiomyopatie, ...
- nemoci **endokardu** – chlopenní vady, infekční i neinfekční endokarditidy, ...
- postižení **perikardu** – patologický obsah (krev a krevní koagula u tamponády srdeční), srůsty, ...
- poruchy **srdečního rytmu**
- **vrozené** srdeční vady
- **avitaminózy B**
- **traumata** srdce
- postižení srdce při **otravách** (oxid uhlenatý), **infekcích**, **nádorech**

Nemoci cév – **hypertenze** (systémová i plicní) vyvolaná různými příčinami

Nemoci krve – **anémie**, zvýšené množství erytrocytů (**polyglobulie**)

### **PROJEVY oběhového selhání**

a) Na srdci:

**KOMPENZOVANÁ** činnost – **koncentrická** (souměrná) **hypertrofie**, srdce **zvládá** práci zvýšeným výkonem, pacient **NEMÁ potíže**

**DEKOMPENZOVANÁ** činnost – **excentrická** (nesouměrná) **hypertrofie**, srdce **ne-zvládá** svoji práci rozšiřuje se (**dilatace**) a **SELHÁVÁ**, pacient **MÁ potíže**

b) Mimo srdce - lokalizovaný podle postižené části srdce:

**Venostáza** – plíce, játra, sliznice, žaludku, slezina

**Kardiální edém** – plicní, dolní končetiny, anasarka

**Cyanóza** – zvýšený obsah neokysličeného hemoglobinu v krvi nad 50g/l – promodralé konečky prstů, rty, ušní lalůčky = akrální (okrajové) části těla

**Indurace** – zmnožení vaziva ve tání s dlouhodobou venostázou a cyanózou – plíce, slezina

Srdeční selhání:

**Akutní** – vzniká náhle a projevuje se dilatací (rozšířením)



**Chronické** – vzniká postupně a dlouho

**Levostranné** - krev se hromadí v plicích

**Pravostranné** – krev se hromadí ve velkém žilním oběhu, vzniká venostáza

Normální váha srdce je 250-300 g u ženy, 300-360 g u muže.

Hraniční hmotnost je 350 g u ženy a 400 g u muže, u vyšší mluvíme o hypertrofii, může dosahovat až 600 g = býčí (bovinní) srdce!

Tloušťka svaloviny levé komory je 13-15 mm, pravé komory 3-5 mm.

Příklady:

**1. Akutní selhání levého srdce**

- rychle nastupující venostáza v plicním řečišti
- prosakování tekuté krevní složky do plicních sklípků = **otok plic**
- Příčina: **infarkt myokardu**

**2. Chronické selhávání levého srdce**

- pomalu nastupující venostáza v plicním řečišti
- zmnožení vaziva v septech mezi plicními sklípků = **cyanotická indurace**
- **přenesená hypertrofie pravé komory: dušnost** při námaze a později i v klidu (v noci) = **astma kardiale**
- městnání v žilním oběhu – **otoky kolem kotníků**
- Příčiny: **chronická ischemická choroba srdeční**

**3. Akutní selhání pravého srdce**

- zpravidla rychlá smrt
- slabá svalovina pravé komory nemá schopnost překonat zatížení
- Příčina: **embolie plicnice**

**4. Chronické selhání pravé komory**

- venostáza ve velkém žilním oběhu
- překrvení jater (muškátová játra), sleziny a ledvin, sliznice žaludku a střev (venostatický katar)
- stejné změny jako u přenesené hypertrofie
- Příčiny: **nemoci plic** – silikóza, tuberkulóza, chronická bronchitida, emfyzém – vzniká **cor pulmonale**

### 1.8.10 Šok

= stav, kdy v organismu dochází k projevům zhoršené perfuze tkání a jejich následné hypoxii.

Příčinou bývá snížení srdečního výdeje, snížení cirkulujícího objemu krve.

Má 3 stádia:

- **Časné stádium (neprogresivní fáze)** – nástup kompenzačních mechanismů – centralizace oběhu = přednostní zásobování CNS a myokardu
- **Progresivní stádium** – přechod na anaerobní metabolismus – metabolická acidóza, snížení pH, vazodilatace – pokles krevního tlaku a snížení srdečního výdeje – rozpoznání příznaků a možnost průběh zastavit a zvrátit
- **Ireverzibilní stádium** – nekrózy buněk v tkáních. *Změny krevní srážlivosti, oligurie až anurie, ischémie střevní výstelky* – přestup střevní mikroflóry do cirkulace – *septické komplikace* – obtížně ovlivnitelné stádium, prognóza nepříznivá

Dělení šoku:

- **Kardiogenní** – selhání srdce jako pumpy u infarktu, arytmie, embolie, ...
- **Hypovolemický** – nedostatečný objem cirkulující krve nebo plazmy u krvácení a popálenin
- **Septický** – *vazodilatace* v periferním řečišti a náhlé zvětšení jeho objemu – porucha distribuce krve v organismu (*distribuční šok*) – tzv. **vykrvácení do vlastních cév** – nejčastěji u infekčních onemocnění (dříve *endotoxinový šok*)
- **Anafylaktický** – v souvislosti s patologickou imunitní reakcí s IgE u alergií na, léky, potraviny, na hmyzí jed, ...
- **Neurogenní** – u poranění míchy

Poznámka: u kardiogenního a hypovolemického šoku je nejčastěji postižen mozek a ledviny s nadledvinami, játra a GITem, u septického šoku a traumat dominuje postižení plic (*šoková plíce*) s rozvojem diseminované intravaskulární koagulace.

Klinický obraz:

U kardiogenního a hypovolemického šoku bývá hypotenze, zrychlený puls, dýchání a chladná cyanotická, opocená a lepkavá kůže. U septického šoku je kůže teplá a zarudlá.

V ireverzibilní fázi dochází k **multiorgánovému selhání**.

## KONTROLNÍ OTÁZKY



- Jak lze rozdělit oběhového selhání?
- Jaké jsou příčiny a následky levostranného srdečního selhání?
- Jaké jsou příčiny a následky pravostranného srdečního selhání?
- Která stádia šoku patří mezi reverzibilní a proč?

## 1.9 Progresivní změny

### 1.9.1 HOJENÍ A REGENERACE

**Hojení** = obnovení původní struktury orgánu i jeho funkce.

**Regenerace** = náhrada poškozené tkáně tkání stejné funkce a struktury – *ad integrum*., u člověka proces omezený, např. jaterní tkáň.

**Reparace** = náhrada poškozené tkáně funkčně i strukturálně méněcennou tkání, zejména vazivovou jizvou = *per defectum*

**Organizace** = název pro hojení zánětu, hematomu nebo trombu.

**Fibróza** = postupné ukládání kolagenu do intersticia parenchymatózních orgánů (plíce, játra, ledviny). Vznik jeho tužší konzistence a porucha funkce.

K regeneraci dochází **množení zbytkových nepoškozených buněk** a kmenových buněk.

**Kmenová buňka** = buňka se schopností diferenciací do příslušných buněčných linií.

- Schopnost sebeobnovy
- Schopnost dělit se opakovaně a bez omezení

Existují 2 typy kmenových buněk:

- **Embryonální** kmenové buňky – **pluripotentní** = mohou dát vznik libovolné tkáni ze tří zárodečných listů
- **Adultní** kmenové buňky (**tkáňové**) – nacházejí mezi buňkami diferencovanými a jsou pouze **multipotentní** = schopné se diferencovat do několika buněčných typů v rámci jedné buněčné linie nebo jedné zárodečné vrstvy

**Progenitorové** buňky = stabilní buňky, které mají schopnost rychlé proliferace a diferenciace. Jsou **unipotentní** = mohou se diferencovat pouze do jedné buněčné linie.

Zavedením určité skupiny genů do zcela diferencované buňky dospělého organismu lze přeprogramovat jádro somatické buňky, která díky tomu získá vlastnosti embryonální kmenové buňky = **infukovaná pluripotentní kmenová buňka** (iPS), její využitelnost musí být prokázána.

Regenerační potenciál tkání:

- **Labilní** tkáň - (kontinuálně se dělicí) jsou **bariérové** (kůže, sliznice střevní, respirační a urogenitální) a **imunitní obrany** (lymfatická tkáň a kostní dřev) s dostatkem kmenových buněk a rychlou schopností regenerace.
- **Stabilní** tkáň – mají málo kmenových buněk, malá schopnost regenerace (játra, ledviny, pankreas)
- **Permanentní tkáň** – bez schopnosti sebeobnovy (neurony, kardiomyocyty, chondrocyty,..)

**Reparace** je náhrada tkání méněcennou, vazivovou jizvou, hojení per defectum.

Vzniká granulační tkáň na základě angiogeneze a proliferace fibroblastů.

**Angiogeneze** = tvorba nových cév, aby poškozenou tkáň zásobovaly kyslíkem a živinami.

**Proliferace fibroblastů** = množení fibroblastů a tvorba myofibroblastů.

Produkce extracelulární matrix = s kyselinou hyaluronovou s kolagenem ( **fibroprodukcce**) s maximem 5-7den.

**Pevnost jizvy** se vyvíjí postupně přeměnou kolagenu III na kolagen I, trvá i 2 měsíce.

### Faktory ovlivňující hojení:

- Infekce
- Omezení syntézy kolagenu – malnutrice, avitaminóza C
- Kortikosteroidy – protizánětlivý efekt – zpomalení hojení
- Tkáňová ischemie např. dekubity
- Lokalizace – vznik dehiscencí a srůstů

### Příklady specifického hojení:

#### HOJENÍ RAN

- **Per primam** – u chirurgických excizí, sterilní s minimálním poškozením - exsudativní fáze s tvorbou strupu a tkáňové lepidlo fibrin, regenerace povrchového epitelu, makrofágy od 3. dne, tvorba granulační tkáně - jizva
- **Per secundam** – veliké rány s neostrými okraji s infekcí a cizími tělesy – hypertrofická nebo vkleslá jizva.
- **Poruchy hojení ran – dehiscence** – rozestoupení rány, kýla v jizvě (*hernia in cicatricae*), ulcerace – vředy, keloidní jizvy – vystouplé nad okolí.

#### HOJENÍ HEMATOMU

- Závisí na velikosti a lokalizaci
- Velmi drobné jsou vstřebány ad integrum
- Větší hematomy – pigmentované jizvy
- Velké hematomy – **posthemoragická pseudocysta**, např. po subdurálním hematomu vzniká **subdurální hygrom**

#### HOJENÍ TROMBU

- Nástěnné tromby – jizva způsobí ztlustění cévní stěny
- Obturační tromby – granulační tkáň – novotvořené cévy se spojují - rekanalizace trombu = nová drobnější lumina

#### VHOJOVÁNÍ CIZÍCH TĚLES

- Snaha o ohraničení – aktivace makrofágů s obrovskými vícejadernými buňkami - - **granulomy** kolem cizích těles (**KCT**)

- V okolí šicího materiálu po hnisavém zánětu s granulomatózní reakcí vzniká ložisko připomínající nádor – **Schlofferův tumor** (= pseudotumor)

## HOJENÍ FRAKTURY

- V místě fraktury vzniká hematoma – **organizace hematoma** granulační tkáně (1.-2.den) – kolagenní vazivo – **vazivový svalek = callus** (2.-8.den) – **provizorní kostěný svalek** (2.-8 týden) – **definitivní kostěný svalek (kost)** (4.-6. týden)
- U nedostatečné fixace – nepevný svalek – pohyblivá oblast = **pakloub (pseudoartróza)**

## 1.9.2 PATOLOGIE TRANSPLANTACÍ A REJEKCI

**Transplantace** = přenášení orgánů nebo tkání na jiné místo **téhož** organismu **nebo jiného** jedince.

**Autologní** transplantace = **autotransplantace** – přenos na jiné místo stejného organismu – kůže po popáleninách, **autotransfúze** = odběr vlastní krve před plánovanou rozsáhlou operací

**Syngenní** transplantace – u jedinců geneticky identických (jednovaječná dvojčata)

**Alogenní** transplantace (**homotransplantace**) = je přenos tkání mezi jedinci stejného druhu (lidmi), nejčastěji se transplantují ledviny a kostní dřeň, v menší míře játra, plíce, srdce, slinivka břišní. Jednodušší postup je i u bezcévných tkání – rohovky, šlachy, fascie, mozkové pleny, srdeční chlopně.

**Xenogenní (heterotransplantace)** = je přenos tkání mezi jedinci různých druhů (ze zvířete na člověka) – používáno jen jako dočasné řešení .

- Nejdůležitější jsou reakce na expozici rozdílných histokompatibilních antigenů dárce a příjemce = nutno překonat imunologickou bariéru
- Příjemce VŽDY rozpozná některé antigeny dárce jako cizí a bude proti nim reagovat
- Výběr dárce podle shody krevních skupin HLA systému (= složitý genetický systém kódující antigeny na povrchu buněk (**H**uman **L**ymphocyte **A**ntigen))

**Rejekce** = situace, kdy dárce rozpozná transplantovaný orgán jako cizí a svými imunitními mechanismy ho ničí = **odmítnutí štěpu**.

Po transplantaci kostní dřene někdy vzniká **reakce štěpu proti hostiteli** (GVHD – graft versus host disease), štěp – „graft“).

Rejekce může být hodnocena jako:

- **hyperakutní** (ihned nebo do 2dnů) x **akutní** (do několika týdnů -měsíců) x **chronická** (po několika měsících až letech – je individuální),
- časná x pozdní,
- na kortikosteroidy reagující x nereagující,
- **celulární zprostředkovaná T buňkami** (postihuje v ledvinách tubula a intersticiem) x **humorální zprostředkovaná protilátkami** (poškozuje endotel cév všech kalibrů)

Rozvoj transplantací v současnosti začal během 2. světové války v Anglii v důsledku velkého množství rozsáhlých popálenin po bombardování.

Komplikace transplantací:

- Rejekce
- Infekční komplikace při dlouhodobé imunosupresi
- Posttransplantační lymfoproliferativní choroby
- Riziko vzniku dalších nádorů

## KONTROLNÍ OTÁZKY



- Jaký je rozdíl mezi reparací a regenerací?
- Jak se liší typy hojení ran?
- Jak se hojí zlomenina?
- Jaké reakce vznikají po transplantaci?

## 1.10 Nádory

Definice jsou různé:

- tkáňová masa, která vzniká v důsledku excesivní, nekoordinované a autonomní proliferace transformovaných buněk
- shluk abnormálních buněk, které rostou odlišně od normálních

- růst nepodléhá regulačním mechanismům (nestárnou a buňky se mohou stále replikovat) a pokračuje i po odstranění vyvolávající příčiny
- růst nebere ohled na svého hostitele
- nádor se nemůže přeměnit zpět v normální tkáň
- většinou vzniká z jediné buňky (je *monoklonální*)
- časem v populaci nádorových buněk dochází ke *genomické nestabilitě* (více genetických změn), jsou agresivnější = **progrese nádoru**, dochází ke *klonální evoluci* (tvorba více klonů) a nádor se stává *heterogenní*
- unikají dohledu imunitního systému
- nádorové buňky **indukují angiogenezi** (vznik nových cév) a zajišťují si přísun kyslíku a živin
- nádorové buňky jsou schopné **energetického parazitismu** = zajišťují si energii na úkor hostitele
- mají schopnost pronikat = **infiltrovat** do okolních tkání a **migrovat** = cestovat na větší vzdálenosti, kde zakládají dceřinná ložiska = **metastazování**

Nádor má 2 části: **nádorový parenchym = nádorové buňky + nádorové stroma (vazivo a cévy)**

Názvosloví:

Tumor (z latinského *tumeo* – otékat) – označuje jakékoliv zduření nebo zvětšení (i zánětlivé)

Rakovina – z řeckého *karkínos* = krab → karcinom

Nádor – jakékoliv onkologické onemocnění bez ohledu na biologické chování

Novotvar – *neoplasma* – nový růst

Neoplázie – anglicismus podobný názvu novotvar

Pseudotumor – léze nádoru podobná

Onkologie – obor nádorová onemocnění zkoumající

Vznik nádoru – kancerogeneze, karcinogeneze, onkogeneze, tumorigeneze

### 1.10.1 NEPRAVÉ NÁDORY

- a) **pseudotumory = zvětšená ložiska podobná makroskopicky pravým nádorům**, označována také jako *tumoriformní léze*, nesplňují kritéria pravých nádorů



- zánětlivé procesy – **Schlofferův tumor** – kolem vhojování šicího materiálu
- **adnextumor** – zánětlivé zduření vejcovodu a vaječníku
- hyperplastické procesy – **uzlovitá hyperplázie prostaty** nebo štítné žlázy
- hamartom – chybně zapojené ložisko zralé tkáně – **chondrohamartom plic**
- heterotopie (choristomy) – zbloudilé okrsky buněk – tkáň pankreatu ve sliznici žaludku
- patologické ukládání cizorodého materiálu – uzly = dnové tofy u dny, depozita amyloidu

**b) cysty = dutiny s vlastní epitelální výstelkou**  
dělíme je:

- podle obsahu – serózní, mucinózní, mazové
- podle četnosti – solitární, mnohočetné – cystóza, polycystóza
- podle mechanismu vzniku – uzávěr vývodu žlázy, zahoustnutí sekretu....

Příklady:

**aterom** – retenční cysta mazové žlázy v kůži

**mukokéla** – retenční cysta malé slinné žlázy (dolní ret)

**ranula** – retenční cysta podjazykové slinné žlázy

**comedo** – retenční cysta mazové žlázy chlupového folikulu (černé tečky v pubertě)

**ovulum Nabothi** – retenční cysta v děložním čípku

**implantační cysta** – traumatické zavlečení epitelu do podkoží

**hyperplastické cysty** – v orgánech s hormonální regulací – mléčná žláza, prostata, vaječníky

**fetální cysty** – nedokonalý uzávěr embryonálních štěrbin – často na krku a v čelistech

**polycystóza ledvin** – vývojová porucha

**parazitární cysty** – boubel = cysta s přežívajícím parazitem v různých orgánech, nejčastěji

tasemnice: *Taenia solium*, *Echinococcus granulosus*

### 1.10.2 DYSPLÁZIE A PREKANCERÓZY

**Dysplázie epitelu** = intraepiteliální neoplázie, jsou přednádorové (premaligní) léze. Jde o mikroskopické nepravidelnosti v epitelu – změny architektiky i vzhledu buněk.

Není porušena bazální membrána.

Drobná ložiska.

Dříve se používal třístupňový systém: dysplázie LEHKÁ, STŘEDNÍ a TĚŽKÁ.

Nyní se používá spíše intraepiteliální neoplázie = IEN tří stupňů – lehká, střední a těžká, kdy nejvyšší stupeň zahrnuje i nejtěžší změnu carcinoma in situ.

Terminologie se vztahuje k místu výskytu:

VIN – vulvární intraepiteliální neoplázie

VaIN – vaginální IN

CIN – cervikální IN

PeIN – penilní IN

AIN – anální IN

PaIN – pankreatická IN

V oblasti anogenitální se v současné době upřednostňuje klasifikace do dvou kategorií

**LSIL** – low grade skvamózní intraepiteliální léze

**HSIL** – high grade skvamózní intraepiteliální léze s vysokým rizikem přeměny do invazivního karcinomu

**Prekanceróza** = nenádorové onemocnění (např. chronická atrofická gastritida, ulcerózní kolitida, leukoplakie, záněty u chronického dráždění – metaplázie sliznice průdušek..., polypy sliznice tlustého střeva), která **v některých případech** předchází vzniku karcinomu, proto se v současné době od tohoto termínu ustupuje.

#### Vrozené dispozice k nádorům

- monogenní příčina způsobená **zděděnou** patogenní **germinální mutací** v supresorových (tlumicích) genech, které regulují buněčný růst nebo se podílejí na reparaci DNA

- nádory se objevují v **mladém věku**
- nádory jsou často **vícečetné**
- nádory určitého typu **se opakují u příbuzných** ve více generacích

Např: syndrom dědičného karcinomu prsu a vaječníku – mutovaný gen *BRCA1*, *BRCA2*

Lynchův syndrom – kolorektální karcinom – mutovaný gen *MLH1*, *MSH2*, *MSH6*

### 1.10.3 PŘÍČINY VZNIKU NÁDORŮ

- nelze vždy spolehlivě určit
- často jde o **multifaktoriální proces** – proto neumíme léčit příčinu nádoru, ale snažíme se nádor včas odhalit !!!
- jen někdy lze vysledovat dominantní faktor

1. Faktory zevního prostředí (kancerogeny) : látky chemické, záření, infekční agens (viry)
2. Faktory endogenní: výbava genetická, metabolická a imunologická

#### Chemické příčiny

- znečištění vody a vzduchu, dehtové látky (cigarety), produkty pečení a smažení, aflatoxin (produkt plísní – burské oříšky), kyselina benzoová (konzervanty), glutamát sodný (ochucovadla), ionty kovů, alkohol

#### Fyzikální příčiny

- ionizující záření (RTG, gama – atomový výbuch s následným zvýšeným výskytem leukémií a karcinomů štítné žlázy, rakovina plic v uranových dolech)
- UV záření – maligní melanom kůže
- Azbest - nádory pleury

#### Biologické příčiny

- aflatoxin = produkt plísní *Aspergillus* a asociace s karcinomem jater
- Parazitární infekce – *Schistosoma haematobium* – karcinom močového měchýře
- Bakterie – *Helicobacter pylori* – karcinom nebo MALT lymfom žaludku
- VIRY – **HPV**= lidský papilomavirus

Nízce rizikové typy HPV – bradavice, *condylomata acuminata*

Vysoce rizikové typy HPV – karcinomy anogenitální oblasti a orofaryngu

**EBV** – Epstein Barrové virus – souvislost s Burkittovým lymfomem obličeje a nazofaryngeálním karcinomem

**viry hepatitidy B a C** – karcinom jater

- Hormony - estrogény (hormonální léčba, antikoncepce, obezita...) – karcinom endometria, mléčné žlázy

Výživa a stravování – nedostatek vlákniny, nedostatek antioxidantů (vitamíny)

Stres – oslabuje imunitní systém – nedochází k odstraňování buněk změněných, defektních,..

Věk – s vyšším věkem stoupá výskyt nádorů, ale existují i typické nádory dětského věku

Faktory endogenní:

**Onkogeny aktivační** = protoonkogeny (normální geny, které ovlivňují tvorbu proteinu, který potlačuje růst a dělení buněk) - mají zvýšenou expresi, iniciují nádorový růst, umožňují angiogenezi, usnadňují růst a metastazování

Možnosti aktivace: **bodová mutace**, translokace, genová amplifikace (zmnožení)

**Onkogeny supresorové** = inaktivační - mají sníženou expresi, nepodporují reparaci DNA,...

Aktivace genů

#### **1.10.4 OBECNÉ VLASTNOSTI NÁDORŮ: BENIGNÍ A MALIGNÍ**

Dělení nádorů podle biologického chování:

**BENIGNÍ** = nezhoubný

- pomalý růst
- vysoký stupeň diferenciaci = podobnost s původní tkání
- ohraničený růst - někdy má vazivové (pseudo) pouzdro
- expanzivní růst (odtláčuje okolí)
- netvoří metastázy
- (nerecidivují)

- mohou způsobit závažné komplikace svou lokalizací nebo velikostí!

### MALIGNÍ = zhoubný

- rychlý růst
- nízký stupeň diferenciacie
- neohraničení růst
- invazivní růst = nádor ničí a nahrazuje normální tkáň
- infiltrativní růst = průnik nádorových buněk mezi normální buňky
- tvoří metastázy – cestou lymfogenní, hematogenní a porogenně
- (někdy recidivují)
- mikroskopické cytologické znaky malignity: pleomorfie, zvýšený nukleocytoplazmatický index, anizonukleóza, hyperchromázie jader, změny jadérek, ztráta polarity, mitotická aktivita
  
- postižená první spádová lymfatická uzlina = **sentinelová (SLN)** – angl. „sentinel (strážná) lymph node“.
- různá velikost postižení má prognostický význam pro pacienta:
- izolované nádorové buňky = **ITC** „isolated tumor cells“, menší než 0,2mm
- **mikrometastáza** = 0,2 – 2 mm
- **makrometastáza** = větší než 2mm

Někdy mezi nimi není ostrá hranice ☹️

### Klinické projevy nádorů

#### Benigních:

- hmatná bulka, masa, ložisko – tuhá, měkká – volně pohyblivá, nepohyblivá
- obstrukce (ucpání) dutého orgánu – nejčastěji vývodu žlázy
- nadprodukce hormonů – příštítná tělíska, hypofýza, kůra nadledviny
- tlaková atrofie okolních tkání – v CNS

#### Maligních:

- lokální – nekrózy, ulcerace, gangrény, obstrukce, komprese krvácení, píštěle, bolesti
- metastázy – podobně jako lokální, ale mnohočetné, patologické fraktury v kostech
- nádorová kachexie – vyhublost, anémie, degradace svalové hmoty, aktivace lipolýzy
- paraneoplastické syndromy – soubory příznaků, které u pacientů s pokročilým nádorovým procesem není vysvětlitelný lokálním působením ani metastázami:  
endokrinní – *hyperkalcémie, hypoglykémie, poicytémie, Cushingův syndrom*

autoimunitní – poškození vlastních tkání  
hemokoagulační – **tromboflebitidy** u karcinomu plic a pankreatu!  
syndrom náhlého rozpadu nádoru („tumor lysis syndrome“) – renální selhání,  
arytmie

### Novinky:

Na přelomu tisíciletí byly poprvé shrnuty poznatky o molekulární biologii nádorů a bylo definováno 6 základních molekulárních znaků maligního nádoru:

1. **Schopnost autonomního a neregulovaného růstu**
2. **Schopnost nereagovat na signály inhibující (tlumící) růst**
3. **Schopnost uniknout buněčné smrti cestou apoptózy**
4. **Schopnost uniknout buněčnému stárnutí a získat neomezený replikační potenciál**
5. **Schopnost zajisti si trvalý přísun živin angiogenezí**
6. **Schopnost invadovat okolní tkáně a zakládat metastázy:** migrace z primárního ložiska, přestup přes cévní stěnu (intravazace), přežití v cirkulaci, nalezení místa vhodného pro založení metastázy, prostoupení skrze cévní stěnu (extravazace), zahájení růstu (metastatická kolonizace)

V roce 2011 přidáno:

7. **Schopnost přeprogramovat energetický metabolismus buňky**
8. **Schopnost uniknout dozorovým funkcím imunitního systému**

„Enablers“ = faktory „umožňující“ vznik malignity:

9. **Genomická nestabilita způsobená poruchou reparace DNA**
10. **Zánět podporující nádorový růst**



### KONTROLNÍ OTÁZKY

- Co je to nádor a jaké má charakteristiky?
- Jaké jsou příčiny vzniku nádorů?
- Co řadíme mezi prekancerózy a dysplázie?
- Které jsou základní rysy biologického chování benigních a maligních nádorů?

### 1.10.5 DIAGNOSTIKA NÁDORŮ A PREDIKTIVNÍ PATOLOGIE

**Screeningové programy** – snaha diagnostikovat nádorová onemocnění ve velmi časném stádiu = před klinickou prezentací.

Nutno potvrdit histopatologickým vyšetřením.

Příklady z roku 2019:

1. Národní program screeningu **karcinomu děložního hrdla (= čípku)** – všechny dospělé ženy – cytologický stěr 1x ročně v rámci preventivní gynekologické prohlídky.
2. Národní program screeningu **karcinomu prsu** – ženy od 45let – mamografie (RTG) jednou za 2 roky.
3. Národní program **kolorektálního karcinomu** – muži a ženy od 50 let – test na okultní (skryté) krvácení (50-54let), od 55 let test na okultní krvácení co 2 roky nebo screeningová koloskopie jednou za 10 let.

**Zobrazovací metody:**

**Ultrasonografie**

**CT** – počítačová tomografie

**MRI** – magnetická rezonance

**PET** – zobrazení vitálních nádorových ložisek po intravenózní aplikaci radiofarmaka

**PET/CT** – kombinované metody – maligní ložisko detekují a přesně lokalizují

**Biochemické markery:**

**PSA** – prostatický specifický antigen u karcinomu prostaty

**AFP** – alfafetoprotein – hepatocelulární karcinom, některé germinální nádory varlat

**CEA** – karcinoembryonální antigen – karcinom GITu, pankreatu a prsu

CA 125 – karcinom ovaria

CA 15-3 – karcinom prsu

CA 19-9 – karcinomy střeva, pankreatu a prsu

hCG - lidský choriový gonadotropin – choriokarcinom, neseminomové nádory varlat

kalcitonin – medulární karcinom štítné žlázy

## ONKOPATOLOGIE

- U podezření na nádor se provádí biopsie a tkáňová diagnostika – histopatologické vyšetření, histochemie, imunohistochemie, in situ hybridizace, PCR – polymerázová řetězová reakce, NGS – sekvenování nové generace.
- **Prognostické markery** - odhad prognózy a agresivity nádoru, jak se bude nádor chovat
- **Prediktivní markery** – předpovídají, která léčba bude pro pacienta nejvhodnější, často k indikaci biologické léčby. Léčba šitá na míru konkrétnímu pacientovi = „tailoring“.
- **Personalizovaná terapie** – správná léčba určená konkrétnímu pacientovi ve správnou chvíli. Neexistují 2 stejní pacienti s identickým nádorovým onemocněním ve stejnou chvíli.
- **Chemoterapie** – cytostatická léčba, která kromě nádorových ničí v různé míře i buňky zdravé.
- **Cílená léčba** („target“ – angl. cíl) označovaná někdy jako **biologická** využívá jiné principy než klasická chemoterapie. Má **méně nežádoucích účinků**. Předpokládá možnost lékem ovlivnit (zablokovat) signální dráhu aktivace genetické mutace a **zpomalit až zastavit růst** nádoru. Možnost využití u některých nádorů prsu, plic, maligního melanomu, kolorektálního karcinomu. ALE NE U VŠECH typů.
- **Principy biologické léčby** v terapii nádorových onemocnění:
  - a) Navázání monoklonální protilátky (HER2)
  - b) Odblokování kontrolních bodů imunitních reakcí (checkpointy – PD-L1, PD-L2)
  - c) Oslabení růstových schopností nádorových buněk
  - d) Blokování angiogeneze
  - e) Zabránění metastázování
- Nelze očekávat vyléčení. Po několika měsících **vzniká rezistence** a léčba selhává, dochází k progresi nádorového bujení. Pacient získá relativně kvalitní „čas navíc“.

## TYPING, GRADING A STAGING MALIGNÍCH NÁDORŮ

Diagnostika nádorů obsahuje 3 hlavní složky:

1. „**type**“ – typ nádoru
2. „**grade**“ – stupeň malignity nádoru
3. „**stage**“ – rozsah nádorového postižení



Určení druhu nádoru - „**typing**“ = práce patologů, pomocí histopatologie a molekulárně biologických vyšetření nádorové tkáně. Podle doporučení mezinárodního systému klasifikace světové zdravotnické organizace: *WHO klasifikace nádorů*

Určení stupně malignity nádoru – „**grading**“ = práce patologů, podle společných znaků: charakter růstu, jaderné atypie, mitotická aktivita, přítomnost nekrotizací, stupeň diferenciací.

**Grade 1 – dobře diferencovaný** maligní nádor – podobá se výchozí tkáni

**Grade 2 – středně diferencovaný**

**Grade 3 - nízce diferencovaný** maligní nádor – nepodobá se výchozí tkáni

- U některých nádorů se určují 4 stupně (CNS) i více stupňů (prostata), u některých pouze dvoustupňový: low grade, high grade (vaječníky)

Určení rozsahu nádorového postižení – „**staging**“ = práce patologa a onkologa

Používá se **systém TNM**

**T = tumor:** lokální pokročilost nádoru – velikost.....in situ, 1-4

**N = nodi:** postižení regionálních lymfatických uzlin..... X, 0, 1-3

**M = přítomnost vzdálených metastáz** ..... X, 0, 1

Příklad: T3N1M0 = tumor lokálně hluboko prorůstal, postihoval první nejbližší etáž lymfatických uzlin a nevytvořil metastázu

cTNM = klinická klasifikace

pTNM = histopatologická klasifikace vyšetřeného resekovaného nádoru

ypTNM = resekovaný nádor klasifikován patologem po předchozí onkologické terapii (neoadjuvantní)

další určující parametry:

R – nepřítomnost nebo přítomnost reziduálního (zbytkového) nádoru

V – nepřítomnost nebo přítomnost vaskulární invaze

L – nepřítomnost nebo přítomnost lymfatické invaze

Pn – nepřítomnost nebo přítomnost perineurální propagace

## EPIDEMIOLOGIE NÁDORŮ

Výskyt maligních nádorů stoupá s rozvojem civilizace a stárnutím populace.

Jsou druhou nejčastější příčinou úmrtí po kardiovaskulárních chorobách.

**Mortalita** = počet zemřelých na dané onemocnění za určité časové období

**Incidence** = počet nově vzniklých případů onemocnění ve vybrané populaci za určité období

**Prevalence** = celkový počet případů ve vybrané populaci

**ÚZIS ČR** = Ústav zdravotnických informací a statistiky ČR – vydává mnoho statistických údajů na základě povinných hlášení do **NORu** = Národní onkologický registr

### 1.10.6 KLASIFIKACE NÁDORŮ PODLE HISTOGENEZE

Během embryonálního vývoje se vytvoří 3 zárodečné listy:

Ektoderm

Entoderm

Mezoderm

Z těchto listů následně probíhá tzv. **histogeneze** = diferenciací tkání, jejich vývoj a dělení podle toho, z jaké tkáně vznikají.

#### 1. Nádory epitelové

Nádory neuroendokrinní

Nádory mezenchymální

Nádory germinální

Nádory neuroektodermální

### 1.10.7 NÁDORY EPITELOVÉ

= vznikají z povrchového epitelu krycího i výstelkového (dlaždicového, urotelu) – benigní POLYPY, PAPILOMY, maligní KARCINOMY

z epitelu žláзовého (epitely žláz s vnější a vnitřní sekrecí) – benigní ADENOMY, maligní ADENOKARCINOMY

- Často ve vyšším věku
- Lokalizace – epidermis, dýchací cesty, gastrointestinální trakt, močový systém, zevní a vnitřní genitál
- Makroskopický vzhled: stopkatý, široce přisedlý, zvrhovatělý, ....
- Šíření: lymfogenní, hematogenní (játra, plíce), porogenní i per continuitatem (lokálně)
- **Karcinóza** je rozsev po seróze.
- Metastázy v kostech osteolytické (patologická fraktura) i osteoplastické (u karcinomu prostaty)
- Prekancerózy, carcinoma in situ (CIS), intraepiteliální neoplázie (IEN)

Příklady:

Dlaždicobuněčný papilom – kůže, hlasivky, močový měchýř, často koilocytóza u HPV (veruka – bradavice), růst exofytický i invertovaný

Papilomatóza – výskyt mnoha papilomů

Dlaždicobuněčný karcinom – kůže, průdušky kuřáků

Bazocelulární karcinom – osluněné partie kůže starších osob, nemetastazuje

Uroteliální papilom – v močovém měchýři, křehký

Adenom – benigní nádor žláz – tlusté střevo, štítná žláza, hypofýza ( gigantismus, akromegalie)

Adenokarcinomy – maligní nádory ze žláz – plíce, mléčná žláza, prostata tlusté střevo

## 1.10.8 NÁDORY NEUROENDOKRINNÍ

= méně časté epitelové nádory s podvojnou diferenciací nádorových buněk: *endokrinní* s neurosekrečními granuly a *neuronální*.

NEN = **neuroendokrinní neoplázie**

Nejčastější výskyt v plicích a gastrointestinálním traktu.

NET G1 = karcinoid

NET G2 = atypický karcinoid

NET G3 = neuroendokrinní karcinom = NEC – malobuněčný a velkobuněčný

### 1.10.9 NÁDORY MEZENCHYMÁLNÍ

Široká skupina nádorů, které se liší diferenciací a biologickou povahou.

Patří se nádory kostí, chrupavky a měkkých tkání angl. *soft tissue tumors*)

Názvosloví:

Benigní **-om** (lipom, angiom, fibrom,...)

Maligní **-sarkom** (liposarkom, angiosarkom, fibrosarkom, ...)

Výskyt: hluboko v podkoží, v hlubokých měkkých tkáních, retroperitoneu, ...

Šíření: hlavně hematogenně, plíce a kosti.

Biologické chování:

**Benigní** – dobře diferencované, ohraničené, expanzivně rostoucí, nerecidivují.

**Low grade sarkomy** – pomalu rostoucí, lokálně infiltrativní a destruktivní růst, časté lokální recidivy bez metastazování

**High grade sarkomy** – lokálně agresivní, recidivující, hematogenně metastazující s častými *chromozomálními abnormalitami*

Příklady:

**Lipom** – z tukové tkáně, v podkoží, měkký, pohyblivý

**Chondrom** – z chrupavky, klouby, průdušky

**Osteom** – z kosti, vzácný

**Myom** – ze svaloviny a) rhabdomyom – z příčně pruhované svaloviny, b) leiomyom – z hladké svaloviny (děloha)

**Angiom** – z cév a) hemangiom – z krevních cév (kapilární, kavernózní, arteriovenózní) b) lymfangiom – z lymfatických cév

**Fibromatózy** – povrchové (palmární u alkoholiků, plantární, penilní) a hluboké (agresivní – abdominální ve stěně břišní, intraabdominální v mezenteriu, extraabdominální ve sva-  
lech končetin)

**Liposarkom** – nejčastější měkkotkáňový maligní nádor – dobře diferencovaný, myxoidní/kulatobuněčný, pleomorfní

**Chondrosarkom** – z chrupavčité tkáně, pomalu rostoucí, lokálně agresivní

**Osteosarkom** – low i high grade ve dřeni dlouhých kostí

**Rhabdomyosarkom** – embryonální (u dětí 3-12 let, oblast hlavy a krku), alveolární (mladí 10-20let, v hlubokých svalech končetin), pleomorfní u dospělých na končetinách)

**Leiomyosarkom** – vzácný

**Hemangiosarkom, lymfangiosarkom** – kůže, měkké tkáně prsu, v játrech

**Fibrosarkom** – často je low grade

**Ewingův sarkom** – maligní kulatobuněčný sarkom kostí a měkkých tkání adolescentů a mladých dospělých, charakterizován chromozomálními translokacemi

### 1.10.10 GERMINÁLNÍ NÁDORY

= různorodá skupina nádorů ze zárodečných pohlavních buněk

Výskyt ve varlatech a vaječnicích.

Dělení na: seminomové a neseminomové ( embryonální karcinom, nádor ze žloutkového váčku, choriokarcinom, teratom)

**Seminom** – maligní tumor varlete obdobou je **dysgerminom** – maligní tumor vaječníku

Bolestivé zduření, metastázy do retroperitoneálních a mediastinálních lymfatických uzlin, plic, jater, kostí

**Embryonální karcinom**

**Nádor ze žloutkového váčku** - „yolk sac tumor“

**Choriokarcinom** – vzácný, z tkáně pokrývající placentární klky, vzniká v rámci gravidity a ojediněle i mimo graviditu, metastazuje do plic.

**Teratom** – nádor z tkání, které se ve varleti nebo vaječníku nevyskytují. Zralý teratom obsahuje plně vyvinuté tkáně, nezralý teratom obsahuje tkáně nezralé. Vyskytuje se pre nebo postpubertálně. Obsahuje jednu (monodermální – dermoidní cista, obsahuje kůži, struma ovarii, obsahuje tkáň štítné žlázy) nebo více složek (bi-, tridermální – obsahuje kůži, žlázy, chrupavku, nervovou tkáň, zub...)

### 1.10.11 NEUROEKTODERMÁLNÍ NÁDORY

Široké spektrum nádorů – nádory z pochvy periferního nervu, nádory z autonomních ganglií a paraganglií, nádory CNS, nádory z melanocytů.

Nádory z pochvy periferních nervů:

**Schwannom (neurinom)** – vzniká na hlavových nervech a míšních kořenech

**Neurofibrom** – *kožní* (měkký, drobný) a *plexiformní* (difuzní růst uvnitř nervu, který je rozšířený, ale znemožní to resekci).

**MPST** – maligní nádor, vzniká kdekoliv a různém věku, je lokálně agresivní

**Neuroblastom** – nejčastější maligní extrakraniální (mimo lebku) solidní nádor dětského věku s metastázami v játrech, kostech a kůži – v ČR diagnostikováno asi 30 ročně

Nádory z autonomních ganglií:

**Feochromocytom** – nádor dřeně nadledvin – produkuje katecholaminy – vznik těžké záchtavové hypertenze až hypertenzní krize

**Nádory CNS :**

Vzácné, v ČR diagnostikováno asi 1500 nových nádorů ročně, ve věkových skupinách pod 5let (astrocytom) a nad 65let (meduloblastom).

Biologické chování je ovlivněno *místem lokalizace* v CNS (**i benigní nádor ve špatné lokalizaci může skončit úmrtím**).

*Nikdy spontánně nemetastazují mimo dutiny CNS.*

Klinické projevy – *nitrolební hypertenze* (bolesti hlavy a nauzea), *iritační příznaky* (epileptický záchvat) nebo *zánikové příznaky* (obrna, poruchy citlivosti), *změny chování a osobnosti*.

a) Gliomy – z podpůrné nervové tkáně (glie), nejčastější v mozku a míše:  
**Astrocytom** – kdekoliv v mozkové tkáni, v dospělosti

**Glioblastom** – je maligní varianta astrocytomu

**Oligodentrogliom** – v mozkových hemisférách, v dospělosti

**Ependymom** – z výstelky mozkových komor a míchy, často v dětství

b) Embryonální nádory – vysoce maligní, dětského věku s fatálním průběhem  
**Meduloblastom** – vzniká v mozečku, rychlý rozsev po měkkých plenách mozku

c) Nádory mozkových a míšních plen  
**Meningiom** (meningeom) -pomalu rostoucí *benigní* nádory z arachnoidey (pavučnice) mozku, výskyt kdekoliv na povrchu mozku, tlačí na přilehlou mozkovou tkáň (různorodé příznaky podle lokalizace)

Nádory z melanocytů:

**Maligní melanom** – zhoubný nádor z pigmentových buněk (melanocytů) nejčastěji v kůži.

Často vzniká přeměnou mateřského znaménka: **zvětšování, tmavnutí, nepravidelnost tvaru, bolestivost, krvácení se zvředovatěním.**

Důležitá je hloubka invaze v době odstranění.

Metastazuje bezvýběrově kamkoliv do celého těla.

## 1.10.12 HEMATOONKOLOGIE

Se zabývá částí mezenchymálních nádorů: leukémie („tekuté“ - vyplavují nádorové buňky do krevního oběhu) a lymfomy (tvoří makroskopicky patrná nádorová ložiska).

### Leukémie

Vznikají v kostní dřeni a **vyplavují nádorové buňky do periferní krve** a infiltrují orgány spojené s krvetvorbou (slezina, játra, lymfatické uzliny).

Dělení:

Podle směru diferenciaci – *myeloidní* a *lymfoidní*.

Podle rychlosti průběhu (resp. zralosti elementů) – **akutní (blastické)** a **chronické**.

Myelodysplastický syndrom (MDS) je skupina chronických maligních onemocnění krvetvorby spojených s rizikem leukémie.



<https://www.ceskatelevize.cz/porady/1095946610-diagnoza/mizne-cevni-system/218-akutni-lymfoblasticka-leukemie/>

## Lymfomy

Jsou nádory z buněk imunitního systému. Vycházejí z lymfoidní žady B a T, z histiocytů a akcesorních (dendritických buněk)

Dělení:

Podle historických důvodů: **Hodgkinův lymfom** a **Non-Hodgkinovy lymfomy**

Podle místa vzniku a klinické prezentace: **nodální** (uzlinové), **extranodální** (mimouzlinové) a **diseminované** (roztoušené, leukemické)

## Non-Hodgkinovy lymfomy

Typickým příznakem je **lymfadenopatie** (zvětšení lymfatických uzlin).

Stejně jako u jiných malignit se hodnotí „**typing**“ (typ nádoru), „**staging**“ stádium v době diagnózy (**limitované a pokročilé**). Typický „**grading**“ stupeň diferenciacce se nepoužívá.

**B-symptomy**: horečka, noční pocení, úbytek hmotnosti.

Podle chování:

**Indolentní** lymfomy (low grade, nízkého stupně malignity) – i bez léčby probíhají dlouho (roky), terapie výrazně prodlužuje dobu přežití, při léčbě se střídají **remise** (období bez příznaků onemocnění) s **relapsy** (znovuobjevení nádoru).

Příklady: folikulární lymfom, malobuněčný B lymfom

**Agresivní** lymfomy (high grade, vysokého stupně malignity) – tvořeny velkými buňkami – blasty (centroblasty, myeloblasty), neléčený usmrtí pacienta v průběhu týdnů až měsíců. Současná intenzivní terapie je však ve vysokém procentu **může zcela vyléčit**.

Příklady: velkobuněčný B lymfom, Burkittův lymfom, periferní T lymfom

## Hodgkinův lymfom

obsahuje charakteristické buňky v malém množství a velkou část nenádorové zánětlivé složky.

Nádorové **buňky** jsou **RS = Reedové Sternberga** (dvou nebo vícejaderné) a **Hodgkinovy buňky** (jednojaderné). Společně označovány **H/RS buňky**.



Postihuje zejména mladé dospělé a pacienty kolem 50 roku věku.

Typická je nebolestivá lokalizovaná lymfadenopatie – nejčastěji v **mediastinu**, retroperitoneu a na krku.

Vyskytují se **4 klasické formy** Hodgkinova lymfomu = **cHL**:

- cHL nodulárně sklerotický
- cHL smíšené buněčnosti
- cHL bohatý na lymfocyty
- cHL s lymfocytární deplecí

## HEMATOONKOLOGICKÁ DIAGNOSTIKA

Kombinace *cytologického* vyšetření prováděného *hematology* a bioptického *histologického* vyšetření prováděného *patology*. Jde o týmovou spolupráci.

Stanovuje prvotní diagnózu a slouží i ke sledování průběhu a úspěšnosti terapie.

Diagnostika nádorů krve a kostní dřeně:

- *krevní obraz a diferenciální rozpočet* (dnes hodnocený automaty) – počet jednotlivých krevních elementů
- *cytologické a cytochemické vyšetření* buněk z nátěru periferní krve a aspirátu kostní dřeně (hrudní punkce)
- *průtoková cytometrie*
- *cytogenetika a molekulární vyšetření*
- *Histologické vyšetření - trepanobiopsie* (odběr z lopaty kosti kyčelní)

Diagnostika lymfomů:

- *Histologické vyšetření* odebrané lymfatické uzliny
- *Imunohistologické vyšetření* charakterizuje nádorové populace T, B, plazmocyty

## KONTROLNÍ OTÁZKY



- Jaká vyšetření jsou klíčová pro určení typu nádoru?
- Co je to TNM klasifikace?
- Jakým způsobem probíhá v ČR preventivní program rakoviny děložního čípku?
- Do které skupiny nádorů podle histogeneze patří: osteosarkom, karcinom, leiomyom, adenom, gliom, melanom, seminom?
- Vysvětlíte pojem karcinom a ve kterých orgánech je najdeme nejčastěji?

- Jak se projevují nádory mozku?

## 2 SPECIÁLNÍ PATOLOGIE

### RYCHLÝ NÁHLED KAPITOLY SPECIÁLNÍ PATOLOGIE



**Speciální patologie** aplikuje poznatky o základních patologických procesech získané studentem v obecné patologii na jednotlivé orgánové systémy v těle. Znalosti o příčinách nemocí, adaptačních procesech organismu, zánětech a nádorech jsou uplatněny na jednotlivé orgány, orgánové systémy i vztahy mezi nimi.

### CÍLE KAPITOLY SPECIÁLNÍ PATOLOGIE



Student bude umět:

- Definovat různé choroby, jejich příčiny a následky.
- Vysvětlit tyto choroby.
- Charakterizovat vztah k příznakům chorob v návaznosti na klinické obory.
- Rozlišit jednotlivé choroby.
- Uvést rozdíly mezi nimi.

Student získá:

- Přehled o patologických procesech v konkrétních orgánech i orgánových soustavách.
- Přehled o poškození a chorobných stavech v jednotlivých orgánech i orgánových soustavách.
- Přehled o odborné terminologii, používané i v klinických oborech (-itis, -om).

Student bude schopen:

- Rozpoznat příznaky počínající choroby.
- Porozumět stanovení diagnózy a prognózy onemocnění.
- Pochopit vzájemnou souvislost různých patologických změn.
- Najít rozdíly a srovnat stádia nemoci u různých pacientů.
- Zdůvodnit vyšetřovací a někdy i léčebné postupy zdravotnického personálu u různých onemocnění.

### KLÍČOVÁ SLOVA KAPITOLY SPECIÁLNÍ PATOLOGIE



Vrozené vývojové vady, hemodynamické změny, zánětlivá onemocnění (-itis, ...), metabolické nemoci, benigní (-om, ...) a maligní ( karcinom, sarkom, ...) nádory v konkrétních orgánech a orgánových systémech lidského těla.

## 2.1 Úvod do speciální patologie

Speciální patologie aplikuje získané znalosti o nemocech na jednotlivé orgánové systémy.

Nemoci jsou zde většinou řazeny postupně: vrozené vývojové vady, záněty, poruchy krevní a lymfatické cirkulace, choroby vyskytující se jen v daném orgánu a nádorová onemocnění.

## 2.2 Patologie cév

### Nemoci tepen

#### *Hypertenze*

Příčiny: multifaktoriální. V poslední době se uvádí nízká porodní hmotnost novorozenců a jejich nižší počet nefronů. Pravděpodobnost výskytu se zvyšuje s věkem, špatnou životosprávou, kouřením, ...

Definice: **tlak vyšší než 140/90 mmHg**

Mírná: 140–159/90–99 mmHg

Střední: 160–179/100–109 mmHg

Těžká: více než 180/110 mmHg

Primární = esenciální (90 % osob) – bez známé příčiny

Sekundární = v souvislosti s chorobami jiných orgánů

„Benigní“ (95 %) = mnoho let bez příznaků, ale ohrožuje nositele komplikacemi.

Maligní (5 %) = ohrožuje pacienta na životě během několika týdnů, diastolický tlak nad 140mmHg u feochromocytomu nebo preeklampsie těhotných žen.

Komplikace hypertenze:

- krvácení do mozku
- zbytnění srdce – cor hypertonicum – cor bovinum (nad 600 g)
- urychlení aterosklerózy
- poškození ledvin

- ischemie myokardu
- selhání levé komory
- *retinopatie* (poškození sítnice)

### ***Ateroskleróza***

je celosvětově nejčastějším onemocněním! Jde o degenerativní onemocnění tepen = „**ztvrdnutí tepen**“. Spojena se zvýšenou hladinou cholesterolu a lipoproteinů v krevním oběhu a s obezitou.

Vznik a průběh aterosklerózy ve stěně cév:

- akumulace lipoproteinů v intimě tepen: LDL (low density lipoproteins) a HDL (high density lipoproteins)
- mobilizace a pronikání zánětlivých buněk
- vznik pěnítych buněk – makrofáhy pohlcují nahromaděné lipoproteiny
- eroze, ruptura a embolie ateromových hmot tlakem proudící krve: pláty jsou „*ne-stabilní*“, pláty z ukládáním vápenných solí jsou označovány jako „*stabilní*“

Komplikace aterosklerózy:

- ischemizace až infarkt postiženého povodí

Nejčastěji postižené lokality:

- věnčité tepny – chronická ischemická choroba srdeční, infarkt myokardu
- aorta – embolizace odtržených částí plátů do periferie, výdutě a jejich ruptury
- mozkové cévy – encefalomalacie
- tepny dolních končetin – bolesti nohou při chůzi (*klaudikace*), ischemická nekróza až gangréna prstů
- mezenterické tepny – bolesti břicha až infarkt střeva
- renální tepny – vaskulární atrofie ledviny, infarkty ledviny

### ***Aneurysma = tepenná výdut'***

Pozor: flebektázie = rozšíření žíly!

- aneurysmata vrozená nebo získaná, tvarem mohou imitovat nádor
- různý tvar: vakovité (*sacatum*), větvenité (*fusifforme*), hadovité (*serpentinum*)
- výskyt: mozkové cévy, aorta
- komplikace: RUPTURA a krvácení do okolí

**Disekce aorty** = trhlinou ve výstelce cévy pronikne krev mezi vrstvy cévní stěny a vytvoří paralelní kanál

**Vaskulitida** = zánět cévní stěny



## PRO ZÁJEMCE

<https://www.ceskatelevize.cz/porady/1095946610-diagnoza/mizne-cevni-system/171-roboticka-cevni-operace/>

### Nemoci žil

**Varixy** = vakovité rozšíření

- dolní končetiny (bérce) – „křečové žíly“ častěji u žen Komplikace – trofické změny kůže, záněty, trombózy, bércevé vředy, varikózní komplex
- jícen – komplikace jaterní cirhózy – zdroj smrtelného krvácení do GIT
- konečník – „hemeroidy“ – krvácení, bolestivost, trombózy



## PRO ZÁJEMCE

<https://www.ceskatelevize.cz/porady/1095946610-diagnoza/mizne-cevni-system/166-krecove-zily/>

### **Záněty – *phlebitis***

- často spolu s trombózou – ***thrombophlebitis***
- u hlubokých žil dolních končetin - možný zdroj embolizace do plic

### Nádory z krevních cév

- hemangiom (benigní), hemangiosarkom (maligní)  
hemangiom kapilární (kůže)  
hemangiom kavernózní (játra)

- Kaposiho sarkom (maligní) – hl. při AIDS

### Nemoci lymfatik

**Lymfedém** - lokálně vzniká při poruše lymfatické drenáže např. u nádorové infiltrace spádové lymfatické uzliny, po odstranění uzliny u onkochirurgických operací, pozánětlivým jizvením uzlin – dochází ke zmnožení vaziva o oteklých tkáních – **elefantiáza**. Např. lymfedém horní končetiny po odstranění lymfatických uzlin v podpažní jamce (exenterace axily), v kůži prsu obstrukce povrchových lymfatik po ozařování pro karcinom – *vzhled pomerančové kůry*

### **Nádory lymfatických cév**

- lymfangiom - benigní
- lymfangiosarkom – maligní

## **KONTROLNÍ OTÁZKY**



- Charakterizujte hypertenzi a popište její komplikace.
- Jaký je vznik a nejčastější komplikace aterosklerózy podle lokalizace?
- Které nemoci žil a lymfatických cév znáte?

## **2.3 Patologie srdce**

### Vrozené srdeční vady – VSV (malformace)

- Četnost v ČR asi 25 na 1000 živě narozených dětí
- příčina ve více než 90 % neznámá (jinak dědičnost, virová onemocnění matky ve 2. – 8. týdnu těhotenství, např. zarděnky, chemické látky i léky, kouření matky).
- mnoho typů – se zkraty pravolevými (cyanotické vady) nebo levopravými (necyanotické vady)
- nejčastěji **defekt septa komor, defekt septa síní, průchodná tepenná dučej (ductus arteriosus), koarktace aorty, transpozice velkých tepen, Fallotova tetralogie.**
- léčba – hlavně chirurgická (FN Praha – Motol)

### Onemocnění endokardu

**Endokarditidy** – záněty nitroblány srdeční: **a) infekční** – akutní maligní a subakutní loudavá (lenta) a **b) neinfekční** – revmatická

### Infekční akutní endokarditida

- vyvolaná virulentními mikroorganismy – streptokoky, stafylokoky
- souvisí s hnisavými záněty – zubů, kůže, mandlí ...
- mikroorganismy s fibrinovými vlákny zachycují krevní elementy a z nich na chlopních vznikají **vegetace = výrůstky**
- nejčastěji na mitrální a aortální chlopni
- komplikace: místní = vegetace, mimosrdeční = **centrální pyémie**: abscesy v mo-tku, plicích, játrech, ledvinách, pod kůží prstů

### Subakutní infekční endokarditida

- vyvolaná málo virulentními mikroorganismy
- probíhá týdny až měsíce
- vegetace pevně lnou k chlopním
- uvolněné vegetace vytvoří nehnisavé ložisko – blandní infarkt – v mozku, v led-vinách
- tečkovitá krvácení v kůži – petechie
- u pacientů s náhradami chlopni nebo u narkomanů

### Neinfekční revmatická endokarditida

- akutní kardiální projev revmatické horečky vznikající jako pozdní reakce na in-fekci beta hemolytickým streptokokem
- postihuje mladé lidi – 6-15let po zánětech nosohltanu a angíně
- po 10-14 dnech – celkové příznaky zánětu (horečka, zvýšená sedimentace, ...) a záněty kloubů = revmatická horečka
- v séru nemocných - protilátky ASO = antistreptolysin O
- tuhé výrůstky 1-2mm na mitrální chlopni – verukózní endokarditida - ztlustění a deformace chlopni

### Získané chlopenní vady

Vrozené jsou velmi vzácné

**Stenóza = zúžení, neshopnost chlopně se plně otevřít, překážka průtoku krve:**  
aortální a mitrální

**Insuficience = nedomykavost (nedoléhání), neschopnost chlopně se úplně uza-vřít, zpětný tok krve (*regurgitace*):** aortální a mitrální

Vedou k hemodynamickým poruchám a neléčené k srdečnímu selhání.





<https://www.ceskatelevize.cz/porady/1095946610-diagnoza/srdecne-cevni-system/187-umela-chlopen/>

<https://www.ceskatelevize.cz/porady/1095946610-diagnoza/srdecne-cevni-system/217-plastika-aortalni-chlopne/>

### **Onemocnění myokardu**

**Ischemická choroba srdeční – ICHS = skupina chorob, kterým je společné nedokrvění srdeční svaloviny.**

Příčiny: zvýšená potřeba myokardu, snížené množství kyslíku v krvi, ateroskleróza věnčických (koronárních) tepen srdce → zúžení → ischemie myokardu

Akutní formy:

- náhlá koronární smrt
- nestabilní angina pectoris
- infarkt myokardu

Chronické formy:

- stabilní angina pectoris
- chronická ICHS

**Angina pectoris** = záchvat prekordiální nebo retrosternální bolesti → vyzařuje do LHK (4.-5. prst)

- stabilní (námahová)
- nestabilní (klidová) = preinfarktový stav

**Infarkt myokardu (IM)** = trombotický uzávěr koronárních tepen → ischemická nekróza myokardu. Místo uzávěru rozhoduje o místě (IM přední stěny, boční stěny, septa,...) a rozsahu infarktu (malý, velký).

Hojení IM: náhrada nekrotického myokardu granulační tkání → vazivo → jizva (trvání 6-8 týdnů)

Komplikace IM:

- arytmie, šok (kardiogenní); selhávání srdce
- nástěnné tromby v LK → systém. Embolizace

## Speciální patologie

- pericarditis epistenocardiaca
- aneuryzma (výduť) LK
- ruptura LK → hemoperikard → tamponáda srdce

**Chronická ICHS** = stenózy všech koron. tepen → postupné jizvení myokardu

Často stavy po akutním IM (jizva po IM), projevem je angina pectoris

Nebezpečí:

- selhávání srdce
- náhlá koronární smrt (arytmie)
- akutní IM

**Náhlá koronární smrt** - porucha rytmu ( maligní arytmie), většinou fibrilace komor, většinou trvá vteřiny (např. úmrtí mladých sportovců)



### PRO ZÁJEMCE

<https://www.ceskatelevize.cz/porady/1095946610-diagnoza/srdecne-cevni-system/136-nahla-srdecni-smrt/>

**Kardiomyopatie (KMP)** = onemocnění srdeční svaloviny spojená se srdeční dysfunkcí. Heterogenní skupina. Hlavní formy: **dilatační KMP**, **hypertrofická KMP**, **restriktivní KMP** a **arytmogenní KMP**

**Myokarditidy** = záněty srdečního svalu: infekční (virová) a neinfekční (revmatická)

### Onemocnění perikardu:

Nahromadění tekutiny v dutině osrdečníku (perikardiální výpotek) je často důsledkem různých jiných onemocnění.

**Hydroperikard** – serózní výpotek, čirý a nažloutlý – při srdečním selhání

**Hemoperikard** – krev v dutině perikardu – při ruptuře LK po infarktu, TBC

**Chyloperikard** – lymfa v dutině perikardu – při nádorech s obstrukcí ductus thoracicus

**Perikarditis** – infekční i neinfekční, Hojení: **adheze**, srůsty – **konstriktivní** perikarditis se zvápeněním – brání roztahování srdce, omezuje srdeční výdej

**Plicní hypertenze** = zvýšení středního tlaku v plicnici nad 25 mmHg v klidu a nad 30mmHg při zátěži.

Normální tlak v plicnici 20 mmHg

Nejčastější příčiny:

- chronická obstrukční nemoc plic (chronická bronchitida + emfyzém plic)
- plicní fibrózy (např. pneumokoniózy)
- chronická tromboembolická nemoc
- těžká obezita
- deformity hrudníku
- ale i přeneseně z levého srdce (mitrální stenóza, selhávání LK).

Důsledky:

- skleróza plicnice
- hypertrofie PK (cor pulmonale = plicní srdce)

**Plicní srdce = hypertrofie PK při plicní hypertenzi**

Dekompenzace cor pulmonale: otoky DK, ascites, hydrotorax, zvýšená náplň krčních žil

### **Nádory srdce**

Většinou sekundární = **metastázy**.

Primární – vzácné: benigní myxom levé síně

### **Arytmie**

- tachykardie – zrychlený srdeční rytmus
- bradykardie - zpomalený srdeční rytmus
- fibrilace síní – rychlé míhání stěn síní
- extrasystoly – kontrakce svaloviny komor mimo pravidelný rytmus
- fibrilace komor – rychlé míhání svaloviny komor
- komorová tachykardie – zrychlený rytmus srdečních komor
- blok síňokomorový (AV) – blokáda převodu vzruchu mezi síněmi a komorami
- blok L nebo P raménka – blokáda převodu vzruchu v oblasti Tavarových ramének



## PRO ZÁJEMCE

<https://www.ceskatelevize.cz/porady/1095946610-diagnoza/srdecne-cevni-system/155-fibrilace-sini/>

<https://www.ceskatelevize.cz/porady/1095946610-diagnoza/srdecne-cevni-system/19-za-chvatovita-srdecni-arytmie/>

<https://www.ceskatelevize.cz/porady/1095946610-diagnoza/srdecne-cevni-system/162-dechova-nedostatecnost-u-kardiaku/>



## PRO ZÁJEMCE

Druhy kardiovaskulárních intervencí:

- MAZE procedura – skupina výkonů k léčbě arytmií např. radiofrekvenční ablace, kryoablace
- koronární angiografie
- perkutánní transluminální koronární angiografie (PTCA)
- revaskularizační operace
- náhrady změněných chlopní
- implantace kardiostimulátorů ( <https://radiozurnal.rozhlas.cz/ikem-slavi-50-let-8507796/5> )

Co je to endomyokardiální biopsie?

Odběr vzorků endokardu a myokardu k histologickému vyšetření z pravé srdeční komory katetrizačně cestou horní duté žíly.

Indikace: sledování rejekce u transplantovaných srdcí, podezření na myokarditidu, KMP a nádor.

Transplantace srdce = poslední možná léčebná metoda po vyčerpání všech dostupných léčebných možností. Nejčastěji u konečného stádia CHCHS a dilatovaná kardiomyopatie.

2 typy: heterotopní transplantace – vlastní srdce je v těle ponecháno, ortotopní transplantace – ze srdce je ponechána pouze část síní s ústími velkých žil a sinoatriálním uzlem, zbytek je odstraněn.

V ČR v roce 2017 provedeno 75 transplantací, čekací doma asi 1 rok. Čekací dobu pomáhá překlenout mechanická podpora – její užívání však provázejí komplikace (krvácení, infekce,...).

Přežití po transplantaci: 90% osob 1rok, 75% více než 5 let, 60% více než 10let.

Kontraindikace: aktivní infekce, malignita, věk nad 65let.

<https://www.ikem.cz/cs/kardiocentrum/klinika-kardiovaskularni-chirurgie/o-nas/co-u-nas-lecime/mechanicke-srdecni-podpory/a-2427/>

<https://radiozurnal.rozhlas.cz/ikem-slavi-50-let-8507796/1>

## OTÁZKY



- Které srdeční malformace znáte?
- Vysvětlete pojem arytmie.
- Co je to infarkt myokardu?
- Jak je rozdíl mezi anginou pectoris a infarktem myokardu?
- Vyjmenujte zánětlivá onemocnění srdce.

## 2.4 Hematopatologie

### 2.4.1 PORUCHY ERYTROCYTŮ

Jedná se o kvantitativní poruchy: zvýšený nebo snížený počet erytrocytů ( červených krvinek).

**Anémie** = pokles hladiny hemoglobinu pod fyziologickou mez daného věku a pohlaví. Je provázen snížením počtu erytrocytů a hematokritu = nízký počet ery nebo nízká hladina Hb

Dělení různá:

- primární x sekundární

- podle velikosti erytrocytů – **normocytární, mikrocytární, makrocytární**
- podle obsahu hemoglobinu – **normochromní, hypochromní, hyperchromní**

Příznaky:

- bledost kůže a sliznic, nehtová lůžka!
- únavnost, slabost
- bolesti hlavy, závratě, námahová dušnost
- +/- i otoky kolem kotníků, nechutenství, subfebrilie
- tachypnoe!

Etiopatogeneze:

1. **nedostatečná tvorba erytrocytů**

a) aplazie kostní dřene

- příčina: nádorová onemocnění, hlavně hematologická „krevní jedy“ (organ. rozpouštědla...), ozáření, nežádoucí účinky některých léků (cytostatika, chloramfenikol)
- postižení: jen červené krevní řady, +/- i agranulocytóza, trombocytopenie = **pancytopenie**

b) nedostatek Fe = sideropenické – nejčastější příčina:

- nedostatek v potravě (diety – vegetariáni)
- zvýšená potřeba (růst, těhotenství, laktace)
- akutní i chron. ztráty (GIT, metrorhagie)

- hypochromní (málo Hb v ery) + mikrocytární (malé ery)

c) nedostatek B12 a B9 (kys. listová)

příčina:

nedostatek B12:

- nedostatek v potravě
- nedostatečné vstřebávání (vnitřní faktor v žaludku, vstřebávání komplexu v distálním ileu)
- **perniciózní anémie** = snížená tvorba vnitřního faktoru při autoimunitní gastritidě

poruchy zrání (maturace) ery

makrocytární (megaloblasty, megalocyty)

další sdružené příznaky: z nerv. systému (parestézie, poruchy hlubokého cití), pálení jazyka...

nedostatek B9: nedostatek v potravě, interakce s léky (antimetabolity B9)

## 2. zvýšené ztráty

### a) posthemoragické

- jednorázově 500ml bez úhony, 1500-2000ml smrt
- chronické, opakované ztráty, „okultní“

### b) hemolytické

- normální ery život +/- 120dní, průběžné obnovování populace
- hemolýza = prudký (v krátkém čas.inetervalu) rozpad velkého množství ery, ztráty se nestačí nahrazovat
- Hb – bilirubin nekonjugovaný (nepřímý), ve vodě nerozpustný – játra konjugace (kys.glukuronová) – konjugovaný bilirubin (přímý), ve vodě rozpustný
- zvýšení bilirubinu v krvi = žloutenka (ikterus) - žluté zbarvení sklér, sliznic, kůže
- tmavá stolice, tmavá moč
- při prudkém rozpadu v krvi i volný Hb

### c) krev...červené krvinky (erythrocyty) příčiny:

- transfúze ABO inkompatibilní krve
- mimotělní oběh, umělé chlopně
- korpuskulární = vada v ery: srpkovitá anémie, sférocytóza...
- nekorpuskulární = vada mimo ery, protilátky proti ery: autoimunitní hemolytická anémie *hemolytická nemoc plodu (fetální erythroblastóza)*: matka Rh-, dítě Rh+ - sensibilizace (předchozí těhotenství, transfúze Rh+ krve...) – ničení fetálních ery: zvýšený bilirubin, ale odčerpávání placentou a velká tvorba fetálních ery – po porodu prudký nárůst bilirubinu v krvi dítěte, „jádrový ikterus“, trvalé následky!

### Polyglobulie = zvýšený počet erythrocytů

- kompenzatorní: vyšší nadmořské výšky, chronická srdeční a plicní onemocnění
- polycytemia vera – vzácné myeloproliferativní onemocnění – zvyšuje viskozitu krve, klinickým znakem je *pletora* - červené brunátné zbarvení kůže, terapie: dodnes se používá *flebotomie* = pouštění žilou!

## 2.4.2 PORUCHY KOSTNÍ DŘENĚ A LEUKOCYTŮ

Bílé krvinky = leukocyty

Leukopenie = snížení počtu leukocytů:

## *Speciální patologie*

- lymfopenie: častá u infekčních chorob
- neutropenie – granulocytopenie – agranulocytóza: u lymfoproliferace, provází i těžké bakteriální záněty

### **Leukocytóza = zvýšený počet leukocytů:**

- lymfocytóza: virová onemocnění (infekční mononukleóza)
- granulocytóza:

neutrofilie: bakteriální záněty

eozinofilie: parazitární a alergická onemocnění

### **Krevní nádory (hemoblastózy) = velká skupina nádorových onemocnění vycházejících primárně z buněk kostní dřene:**

- kostní dřeň postižena vždy, +/- postižení i dalších orgánů (játra, slezina, ledviny, lymfatické uzliny, CNS)
- proliferace nádorové populace – sekundární útlak normální krvinek – anémie, trombocytopenie...
- nádorové elementy nefunkční!
- Klinické příznaky: snížení imunity (těžké infekce), anémie, krvácivé projevy...
- Opakování – viz kapitola NÁDORY HEMATOONKOLOGIE

### leukémie lymfatické :

ALL (akutní lymfoblastická leukémie)

- malé děti
- akutní průběh, ale poměrně dobrá prognóza
- infiltrace varlat, CNS

CLL (chronická lymfatická leukémie)

- starší osoby (nástup mezi 50-60lety)
- pomalý průběh, často subklinicky

HCL – (hairy cell leukemia = vlasatá leukémie) – vzácná – nádorové buňky mají četné cytoplazmatické výběžky („vlásky“)

### leukémie myeloidní

AML (akutní myeloidní leukémie)

- vzniká v různých věkových kategoriích



- +/- z myelodysplastického syndromu

CML (chronická myeloidní leukémie)

- nejčastěji nástup mezi 40 - 50lety
- Ph chromozóm = Filadelfský chromozom t(9;21)
- pomalý průběh, ale blastický zvrát nebo myelofibróza
- zvětšená slezina, játra

myelodysplastický syndrom (MDS) = heterogenní skupina získaných poruch s cytopeniemi a rizikem přechodu do AML = preleukémie (starší název)

pancytopenie = nedostatek krevních elementů všech řad v periferní krvi jako důsledek útlumu kostní dřeně

- příčiny: **získané** (záření, toxiny chemických látek, cytotoxické účinky léků, metastázy nádorů do kostní dřeně) a **vrozené**

## PRO ZÁJEMCE



**Transplantace kostní dřeně** = léčebný úkon – transfuze hematopoetických kmenových, resp. progenitorových buněk (štěpu). Získávají se z kostní dřeně, periferní krve a v určitých případech z pupečnickové krve při porodu.

Přípravný režim je vysoce toxický: vede k imunosupresi nebo zcela zničí vlastní původní krvetvorbu a připraví prostředí pro uchycení štěpu.

Autologní transplantace – vlastní kmenové buňky odebrané v remisi. Riziko – štěp může obsahovat ojedinělé vlastní patologické buňky léčeného onemocnění.

Alogenní transplantace – krvetvorné buňky jiného člověka (příbuzný - nejčastěji sourozenec, nepříbuzný – shodný v deseti molekulárně sledovaných antigenech HLA

Komplikace po transplantaci jsou téměř pravidlem: horečky, záněty sliznic, poškození jater, nejzávažnější je GvHD = reakce štěpu proti hostiteli.

Chtěli byste se stát dárce kostní dřeně? Prostudujte si následující odkazy:

<https://www.kostnidren.cz/>

<https://www.darujzivot.cz/>

### 2.4.3 LYMFATICKÉ UZLINY A SLEZINA

#### lymfatické cévy = lymfangoitis

- bolestivý, zarudlý pruh, do regionální lymf. uzliny
- infekce kůže a podkoží
- lymfedém!

#### lymfatické uzliny = lymfadenitis

- uzliny zvětšené, většinou bolestivé
- odlišnosti podle původce
- lymfatické cévy a uzliny

#### Nádory lymfatických uzlin opakování v kapitole NÁDORY HEMATOONKOLOGIE

##### a) primární = maligní lymfomy

Hodgkinova nemoc - mladí lidé, dobrá prognóza

nehodgkinské lymfomy - spíše střední věk, velká skupiny onemocnění, průběh a prognóza se liší podle typu

##### b) sekundární = metastázy

- převážně epiteliální tumory
- plazmocytom a mnohočetný myelom
- nádorové plazmocyty
- začíná v kostní dřeni
- +/- produkce amyloidu (infiltrace ledvin, sleziny, jater)

#### Nemoci sleziny

Fyziologie: probíhá zde fagocytóza krvinek, bakterií, destrukce červených krvinek se zkrácenou životností, tvorba protilátek, u plodů zde probíhá hematopoéza (tvorba krevních elementů)

Splenomegalie = zvětšení velikosti (nad 10cm), zvětšení hmotnosti (nad 400g).

- příčiny: různorodé – kongestivní u portální hypertenze, pravostranného srdečního selhání, akutní i chronické infekce, imunitní reakce, infiltrace nádorové i nenádorové

#### VVV

- asplenie = chybění sleziny

- akcesorní (přidatná) slezina se nachází nejčastěji v okolí slinivky břišní
- bloudivá slezina – na dlouhém závěsu, klesá níže

#### ruptura sleziny

- traumatická – po silném tupém nárazu
- spontánní – u sleziny předem změněné, zvětšené v důsledku jiných onemocnění – vznik hemoperitonea

#### cirkulační poruchy

- kongestivní splenomegalie – při pravostranném srdečním selhávání
  - infarkt sleziny – klínovitý tvar
  - nádory
- primární jsou vzácné, např. splenický lymfom  
- sekundární (metastázy) – častější

### 2.4.4 KRVÁČIVÉ FAKTORY

= poruchy srážlivosti : nadměrná srážlivost (hyperkoagulační stavy) a zvýšená tendence ke krvácení (krváčivost)

Krvácivé choroby = abnormální krvácení – zvýšeně intenzivní nebo dlouhodobější než je obvyklé (v důsledku poruchy nebo nedostatku některého ze 13 srážlivých faktorů)

#### Poruchy srážlivosti

**zvýšená srážlivost = trombofilní stavy**

- zvýšení počtu destiček: PV
- zahuštění krve: dehydratace
- zpomalení krevního proudu: nehybnost
- trombofilní faktory: nádorová onemocnění, těhotenství, antikoncepce

**snížená srážlivost = hemoragické diatézy**

- a) destičky - snížení počtu = **trombocytopenie**, poruchy funkce = **trombocytopatie**  
b) koagulační faktory = **koagulopatie**

- hemofilie (fVIII, IX): ženy přenašečky, muži nemocní! Opakovaně **hemarthros** kolenních kloubů – hojení vazivem – znehybnění = **ankylóza**
- poruchy jater (cirhóza)
- konzumpce (DIK)

- antikoagulační terapie
- c) fragilita cév = *vaskulopatie*
- choroby pojiva
  - deficit vitamínu C (kurděje)



## OTÁZKY

- Vysvětlete rozdíl mezi leukémií a lymfomem.
- Co je to anémie a jaké druhy znáte?
- Vyjmenujte některé změny v množství a složení krve.

## 2.5 Nemoci horních dýchacích cest

### Vrozené vývojové vady

- – vzácné např. rozštěp nosu, rozštěp měkkého patra a uvuly, mediální krční cysta, laterální krční cysta

### Záněty

**Rhinitis acuta** = rýma, virového původu – katarální serózní zánět, často přechod v hnisavý s postižením paranazálních dutin

**Rhinitis alergica** = senná rýma, imunoglobulin E, hypersenzitivní reakce na alergeny

**Rhinitis chronica** = opakované ataky akutní nebo alergické trvající déle než 12 týdnů

- **atrophica** - s krustami (strupy)
- **hyperplastica** – nosní polypy, mnohočetné huhňavost

**Sinusitis** = zánět vedlejších dutin nosních (**pansinusitis** – zánět všech paranazálních dutin)

**Adenoidní vegetace** = hyperplázie hltanové tonzily (nosní mandle) – u dětí preference dýchání ústy, tupý výraz

**Pharyngitis** = zánět sliznice hltanu,

**Angína** = akutní tonsilitida – zánět lymfoepiteliální orofaryngeální tkáně

Původce: *Streptococcus pyogenes*, , *Staphylococcus pneumoniae* a *Haemophilus influenzae*

Typy: *lakunární* – nejčastější, *flegmonózní* – často komplikovaná peri- a retro tonzilární flegmónou a abscesem!

Průběh: nejčastěji děti a mládež v zimě, bolest, horečky, poruchy polykání

- *angina palatina* – postihuje patrové mandle za oblouky – klasická angína
- *angina retronasalis* = zánět adenoidní vegetace
- *lingualis* = zánět lymfatické tkáně kořene jazyk

***Epiglottitis acuta*** = zánět příklopky hrtanové, děti – edém – dušnost – až intubace

***Otitis media acuta*** = zánět středního ucha – děti, vznik často vzestupně Eustachovou trubicí, serózní až hnisavý zánět, léčený v pokročilém stádiu paracentézou (protětí bubínku) s rychlou úlevou

### **Nádory - benigní**

***Papilom sinonazální*** - exo- i endofytický, často recidivující

***Hemangiom*** – projevuje se krvácením z nosu

***Zpěvácký uzlík (polyp)*** = **nepravý** nádor u dlouhodobého hlasového namáhání -zpěváci, učitelé

### **Maligní nádory**

***Dlaždicobuněčný karcinom*** nosní sliznice a paranazálních dutin – krvácení a nekrózy

***Karcinom tonzily*** – zejména u *kouření*, *abúzus alkoholu*, někdy spojen s přítomností *lidského papilomaviru (HPV)* v důsledku sexuálního chování, prvním příznakem bývá zvětšení lymfatické uzliny na krku

***Maligní lymfomy*** - vzácné

***Karcinom hrtanu – dlaždicobuněčný*** - nejdůležitějším rizikovým faktorem je kouření, dlouhodobá chronická iritace – dysplastické změny – chrapot!

## **2.6 Patologie plic**

### **Poruchy dýchání**

## *Speciální patologie*

**Tachypnoe** – zrychlené dýchání

**Bradypnoe** – zpomalené dýchání

**Hyperpnoe** – prohloubené dýchání

**Hypopnoe** – mělké dýchání

**Hyperventilace** – zrychlené (tachypnoe) a prohloubené (hyperpnoe) dýchání

**Hypoventilace** – mělké a zpomalené (bradypnoe) dýchání

**Apnoe** – zástava dechu, chorobný stav, při kterém dochází k opakovanému nekontrolovanému zadržení dechu (apnoické pauze) po určitý časový interval, často spojeno se spánkem (syndrom spánkové apnoe)

**Dyspnoe** – dušnost

**Ortopnoe** – nejvyšší stupeň dušnosti

**Asfyxie** – dušení způsobené nedostatkem vzduchu (ucpání dýchacích cest, topení, škrcení,...)

### **Obranná opatření dýchacích cest**

vykašlávání = *expektorace*

suchý kašel - bez vykašlávání hlenů

vlhký kašel – s vykašláváním hlenů

kýchání – prudký výdech po reflexním dráždění trojklanného nervu

### **Vrozené vývojové vady**

**Bronchiální atrézie** – nevytvoření lumen bronchu

**Hypoplázie plic** – plíce jsou menší

**Atelektáza** – *nevzdušnost původně vzdušné, rozepnuté části plic*

- z *obstrukce* (ucpání) cizím tělesem, nádorem
- z *komprese* – tlaku okolí u hydrothoraxu, hemothoraxu, pyothoraxu

Poznámka: atelektáza u nedonošených dětí je způsobena nedostatkem surfaktantu

**Kolaps plic** - obdoba atelektázy, *nevdušnost* je nejméně jeden lalok, většinou však celá plic díky přítomnosti vzduchu v pohrudniční dutině – ***pneumotorax***, *terapie drenáží* hrudníku

- z vnitřní příčiny – prasknutí buly u emfyzému
- z vnější příčiny - perforující poranění hrudníku

### **Edém plic** – nahromadění tekutiny v plicním intersticiu a alveolech

Příčiny různé: u jednostranného srdečního selhání, nefrotického syndromu, popálenin, intoxikací, zánětu, ... – viz obecná patologie

Komplikace: fibrotizace plic, plicní hypertenze

**Plicní embolie** – zavlečení částic (embolu) krevním proudem do arteria pulmonalis

Druhy embolu: trombembolie, embolie vzduchová, tuková, plodové vody, nádorových buněk – viz obecná patologie

Klinické projevy závisí na velikosti embolu:

- **masivní** embolie – akutní cor pulmonale
- **submasivní** embolie
- **sukcesivní** embolie – chronické cor pulmonale
- **paradoxní** embolie - vzácná

**Infarkt plic** – hemoragická koagulační nekróza – hemoptýza

**Plicní hypertenze** – zvýšení systolického tlaku v plicnici nad 30mmHg

Průběh: vede k talkovému přetížení pravé srdeční komory - hypertrofie svaloviny – dilatace – *pravostranné srdeční selhání*

**Syndrom akutní respirační tísně (ARDS)** – *acute respiratory distress syndrome* – závažné poškození plicního parenchymu vznikající akutně s těžkou hypoxémií a oboustrannými infiltráty na RTG snímku

V histologickém obraze mu odpovídá **DAD** – (*diffuse alveolar damage*) **difuzní alveolární poškození** s tvorbou *hyalinních blanek* na vnitřním povrchu plicních alveolů. Nejčastější příčinou je šok = šoková plic. Léčba je náročná, spojená s umělou plicní ventilací.

**CHOPN** – **chronická obstrukční plicní nemoc** je souhrné označení pro skupinu nemocí, které spojuje klinický obraz ventilační obstrukce.

**Emfyzém plic** = abnormální a trvalé *rozšíření dýchacích prostor* distálně od terminálního bronchiolu, spojená s *destrukcí alveolárních sept*

Hlavní příčinou je KOUŘENÍ! Důležitý je **rozsah postižení** plicního parenchymu. Zejména postihuje **starší pacienty** nad 65let. Často vzniká **cor pulmonale chronicum**.

Destrukcí interalveolárních sept vznikají větší prostory – **plicní buly** (dutiny větší než 1 cm).

Dělení podle lokalizace: cenroacinózní, centrolobulární a paraseptální

Hyperinflaci (zvýšený objem plic na konci výdechu) způsobené typy: lokalizovaný, senilní, kompenzatorní.

Pacient je dušný, hubený, růžový, dlouze vydechující – „pink puffer“.

**Bronchitis chronica** (chronická bronchitida) – **produktivní kašel** (bez zjevné příčiny) trvající minimálně **tři měsíce ve dvou** po sobě **následujících letech**. Zejména u KURÁKŮ! Vzniká *dlaždicobuněčná metaplázie* respiračního epitelu a hemodynamicky *chronické cor pulmonale*.

Pacient je kašlající, dušný a cyanotický – „blue bloater“.

**Asthma bronchiale** = **záchvatovitá obstrukční ventilační porucha** (dušnost) s rychlým nástupem příznaků, která se časem stává trvalou. Nejčastěji u alergiků. Dlouhý těžký záchvat nebo krátké a často se opakující záchvaty = *status astmaticus*.

**Bronchiektázie** = **nevratné rozšíření stěny bronchu nebo brochiolu**.

Příčinou bývá zánětlivá destrukce stěny – **ložisková** nebo **vícečetná** (difúzní).

Podle tvaru: *cylindrické, vakovité, varikózní*.

Provázeny produktivním kašlem. Jsou rizikové pro vznik *abscesu* nebo *bronchopneumonie*.

**Intersticiální plicní fibrózy** = restriktivní plicní nemoci se *snížením plicního objemu a snížením oxygenační difúzní kapacity plic*. Projevují se **dušností**, progredují do *respirační insuficience a cor pulmonale chronicum*.



Idiopatická plicní fibróza, nespecifická intersticiální pneumonie hypersenzitivní pneumonie, organizující se pneumonie, intersticiální plicní nemoci asociované s kouřením, ...

Časté příznaky: dušnost, suchý kašel, někdy **paličkovité prsty** (kulovité promodralé zduření konečků prstů s nehty tvaru hodinového sklíčka, které jsou vypouklé, tenké a lámavé).

**Sarkoidóza** = systémový neinfekční granulomatózní zánět neznámé etiologie. Postihuje zejména plíce a lymfatické uzliny v mediastinu. Obsahuje epiteloidní granulomy bez centrální nekrózy.

Často zjištěná náhodně. Terapie kortikosteroidy.

**Pneumokoniózy** – onemocnění způsobená inhalací různých minerálních prachů. Zařazeno do nemocí z povolání. Nepodceňovat ochranné pomůcky – respirátory!

**Silikóza** – vdechování krystalů oxidu křemičitého – SiO<sub>2</sub> – horníci, kameníci, ...

**Antrakóza** – vdechování znečištěného vzduchu s uhelným prachem v městských aglomeracích.

**Uhlokopská pneumokonióza** – intenzivní vdechování uhelného prachu, v plicích vznikají uzlíky – zvětšování - uzly velikosti i nad 2cm – zničení plicního parenchymu – *corpulmonale chronicum*.

**Azbestóza** – vdechování vláken azbestu (osinek) – využití v průmyslu pro jeho nehořlavost. Přítomnost vláken vede k fibróze plicní tkáně a **mezoteliomu** (maligní nádor pleury).

### **Infekční záněty plic – pneumonie**

Jedno z nejčastějších infekčních onemocnění. Závážnost průběhu závisí na infekčním agens, imunitním stavu pacienta a rychlosti stanovení diagnózy.

#### **Bakteriální záněty:**

- **komunitní** – u nehospitalizovaných pacientů bez imunitních defektů, dobrá odezva na antibiotika, jde o většinu případů
- **nozokomiální** – u dlouhodobě hospitalizovaných pacientů, atypický průběh, rezistentní kmeny bakterií
- **oportunní** – u pacientů s těžkou poruchou imunity

**Hypostatická** pneumonie – postihuje často zadní a dolní laloky ležících pacientů

**Aspirační** pneumonie – po vdechnutí cizorodého materiálu při konzumaci potravy, žaludečního obsahu nebo při hraní u dětí – lokalizace v dolní laloku pravé plíce

Průběh pneumonie:

- **zánětlivý edém** – alveoly zaplněny tekutinou - obtížné dýchání
- **šedá hepatizace** – v alveolech **granulocyty** a fibrin – destrukce mikrobů
- **červená hepatizace** – fibrin se odlučuje od sklípků alveolů - kapiláry jsou překrvené
- **hojení** – v alveolech novotvořené vazivo (granulační tkáň) = **karnifikace**

Komplikace pneumonie:

- pleurální výpotek
- fibrinózně-hnisavá pleuritida
- pyothorax
- empyém
- bakteriémie až sepse
- plicní fibróza
- plicní absces

Původci: *Pneumococcus pneumoniae*, *Klebsiella pneumoniae*, *Staphylococcus aureus*

### **Virové záněty**

Časté u dětí a starších polymorbidních osob a imunosuprimovaných pacientů, následovány bakteriální infekcí v rámci nozokomiálních nákaz.

Nejčastější: **chřipková, cytomegalovirová, herpetická, adenovirová, spalničková, varicelová.**

### **TBC = tuberkulóza plic**

Původce: *Mycobacterium tuberculosis* – acidorezistentní tyčinka, vzniká *kaseózní nekróza*.

Primární a sekundární forma – viz obecná patologie.

**Primární TBC** – bez předchozího kontaktu mykobakteriemi.

**Primární Ghonův komplex** = primární tkáňové ložisko s lymfangitidou a lymfadenitidou, u oslabených jedinců vzniká progresivní primární TBC (malé děti). Mnohočetná drobná ložiska v plicní tkáni – **miliární TBC**, rozšíření lymfatickou a krevní cestou **orgánová TBC**.

**Sekundární TBC** – postprimární vzniká buď *reaktivací* nebo *reinfekcí*. Často v apexech horních laloků plic - nekróza, v dalších částech plic *tuberkulózní pneumonie* – tuberkulózní *kaverna*.

Komplikace:

- hemoptýza
- bronchopleurální píštěl
- tuberkulózní laryngitida
- střevní tuberkulóza
- aneurysma plicní tepny
- miliární tuberkulóza
- amyloidóza

### Nádory plic

**Benigní** – se téměř nevyskytují.

Plicní **chondrohamartom** – ve stěně průdušky, kulovitý, ohraničený.

### **Maligní**

**Primární:** dnes patří mezi nejčastější c ČR i ve světě, jsou spojeny s kouřením, věk pacientů je vyšší (nad 50let), stoupá procento žen

Odlišná prognóza dělí nádory plic na dvě velké skupiny:

- a) **malobuněčný** neuroendokrinní karcinom - agresivní, v době diagnózy již generalizovaný
- b) **nemalobuněčné** karcinomy – většina, méně agresivní s relativně lepší prognózou: *adenokarcinom, dlaždicobuněčný karcinom*, velkobuněčný karcinom, ...

Klinické příznaky a komplikace:

- u centrálně rostoucích – kašel, hemoptýza, bronchostenotická pneumonie
- u periferně rostoucích – prorůstání do pleury, recidivující pleurální výpotky
- rostoucí v apexu horního laloku – infiltrace nervů krčních a hrudních – ptóza horního víčka, enoftalmus a mióza – Pancoastův nádor
- metastazování do lymfatických uzlin, nadledvin, mozku, jater, kostí

**Sekundární** = metastázy

Do plic metastazují téměř všechny maligní tumory, tvoří mnoho menších ložisek nebo tzv. karcinomovou lymfadenopatii.

## 2.7 Patologie pleury, mediastina a thymu

### Patologický obsah pleurální dutiny

**Hydrothorax** – pleurální výpotek – čirý, nažloutlý, do 300ml se klinicky neprojevují, zástření struktur na RTG, tlak na plíci – dušnost

- příčiny: Oboustranné srdeční selhání, jaterní dysfunkce, nemoci ledvin

**Hemothorax** – krev v dutině pohrudniční u traumatu, hojením vznikají adheze

- hemoragický výpotek je krví jen zbarven – u nádorů nebo TBC

**Pneumothorax** – vzduch v pleurální dutině:

- uzavřený, spontánní – při ruptuře emfyzematózní buly v plíci
- otevřený, traumatický – při perforujícím poranění hrudní stěny

**Chylothorax** – lymfa v dutině pohrudniční, vzácný stav u poranění či ruptury ductus thoracicus

### Zánět pleury = pleuritis

- často jako reakce na okolní procesy se subjektivně *ostrou píchavou bolestí při nádechu*
- serózní - u virové pneumonie
- fibrinózní – u pneumonií, hojením vznik rozsáhlých srůstů
- hnisavá a **empyém** pleury = komplikace hnisavých pneumonií, terapií je **punkce**

### Nádory pleury

- sekundární = metastázy jsou častější
- formy:
- **karcinóza** pleury – porogenní šíření v dutině s hemoragickým výpotkem
- **karcinomová lymfangiopatie** – šíření v lymfatických cévách bez tvorby nádorových mas
- primární: **mezoteliom** – vzácný, při dlouhodobé **expozici azbestovým vláknům**, u starších mužů

### Patologie mediastina

### Akutní mediastinitida

- hnisavý zánět vzniklý přestupem z okolí např. z oblasti krku
- u traumatické **perforace jícnu**
- komplikace: rychlé šíření v řídkém vazivu vede k **sepsi**

**Emfyzém mediastina** – průnik vzduchu při traumatech

Mediastinální syndromy – **syndrom horní duté žíly** – otok a cyanóza obličeje, krku a horní končetiny včetně dušnosti v důsledku sníženého průtoku horní dutou žílou (tlakem).

### Patologie thymu (brzlíku)

- fyziologická involuce v období puberty
- nádory:
- **benigní : thymom** – oválný tumor v horním mediastinum, útlak okolních struktur
- **maligní:** neuroendokrinní karcinom, lymfom, germinální tumor

## OTÁZKY



- Které jsou charakteristické nemoci horních cest dýchacích?
- Definujte poruchy vzdušnosti plic.
- Vyjmenujte záněty plic.
- Jaké znáte nádory plic a pleury?

## 2.8 Patologie dutiny ústní a slinných žláz

### Vrozené vývojové vady

#### Rozštěpové vady obličeje

- **cheiloschisis** – rozštěp rtu
- **gnathoschisis** – rozštěp čelisti
- **palatoschisis** – rozštěp patra
- **cheilognathopalatoschisis** – rozštěp rtu, čelisti a patra

Terapie: operativní a velmi úspěšná díky mikrochirurgii

**Mikrostomie** – malý ústní otvor

**Mikroglosie** – malý jazyk

**Makroglosie** – velký jazyk

### Zánětlivá onemocnění

**Stomatitis** – zánět sliznice dutiny ústní (obecně)

- gingivitis – zánět dásní
- cheilitis – zánět rtu
- glossitis – zánět jazyka

**Stomatitis aphthosa** - puchýřky měnící se v drobné vřídky = **primární herpetická stomatitida**

**Rekurentní herpes simplex (labialis)**= opar , sekundární infekce virem *herpes simplex* – reaktivace viru, který přežívá v nervových gangliích

**Koplikovy skvrny** – červené skvrny na sliznici tváře před spalničkami

**Soor** – moučnivka, moniliiáza = *candida albicans*, bílé povlaky na sliznici u imunokomprimovaných osob

**Malinový jazyk** – u spály

**Povleklý jazyk** – odlupování povrchových epitelů jazyka při nepřijímání potravy, např. u angíny

### Nádory benigní

- **papilom** z dlaždicového epitelu (HPV – lidské papilomaviry)
- **fibrom** – nádoru podobné léze zmnoženého vaziva (epulis = hyperplastické výrůstky na sliznici a dásních = **pseudotumory!**)
- **hemangiom** – opakované traumatizace potravou – krvácení
- prekanceróza – **leukoplakie** – bělavé okrsky na sliznici – od tlaku protéz, u kuřáků, alkoholiků, ...

### Nádory maligní

- **dlaždicobuněčný karcinom** – často vředovitá nebolestivá léze (pozor na záměnu s tvrdým vředem u syfilis!) ve spojení s kouřením a alkoholismem
- karcinom **rtu** – u kuřáků dýmky
- karcinom **jazyka**
- karcinom **spodiny dutiny ústní**

## ONEMOCNĚNÍ SLINNÝCH ŽLÁZ

*Sialolithiasis* – tvorba kamenů ve vývodech slinných žláz, pohyb provází velká bolestivost

### Záněty

*Sialoadenitis* = zánět slinné žlázy

- *parotitis epidemica* = příušnice, akutní virové vysoce nakažlivé onemocnění vyvolané paramyxoviry, postihuje děti a mládež, zduření příušních žláz, u dospělých pozor na závažné komplikace: akutní **záněty vaječníků a varlat** (možná následná neplodnost!)
- *hnisavá sialoadenitida* – stafylokoková, predisponujícím faktorem je *xerostomie* = snížená sekrece slin
- *chronická lymfoepiteliální sialoadenitida* – autoimunitní zánět, který postihuje i jiné žlázy (např. slzné) je součástí **Sjo“grenova syndromu**

### Cysty

*Mukokéla* (pseudocysta) – traumatická ruptura retenční cysty, hojením vzniká mukofagický granulom

*Ranula* – tenkostěnná cysta podjazykové slinné žlázy ve spodině dutiny ústní

### Benigní nádory

*Pleomorfní adenom* – nejčastější, hlavně v příušní žláze, často recidivuje

*Warthinův tumor* = cystický adenolymfom, ve starším věku u kuřáků

### Maligní nádory

*Mukoepidermoidní karcinom* – v každém věku

*Adenoidně cystický karcinom* – lokálně agresivní

## **OTÁZKY**



Obvykle **jednoduché** testové otázky pro autoevalvací

## **DOPLNĚNÍ PRO STUDENTY OBORU DENTÁLNÍ HYGIENA - PATOLOGIE DUTINY ÚSTNÍ**

### **Vývojové vady dutiny ústní ( kosti, dásně, sliznice, jazyk)**

**Rozštěpové vady:** NE rozštěp, ale NESPOJENÍ!!!

etiologie – genetická složka (40 %)

- rozštěp rtu – více chlapci, incidence 1/1000
- rozštěp patra – více dívky, incidence 1/2000
- ret : ret + patro : patro 22% : 58% : 20%

### **Rozštěp rtu – *cheiloschisis***

- neúplná forma (*coloboma labii*)
- laterální : unilaterální (vlevo) x bilaterální
- mediální

### **Rozštěp alveolárního výběžku – *gnathoschisis***

### **Rozštěp tvrdého patra – *palatoschisis***

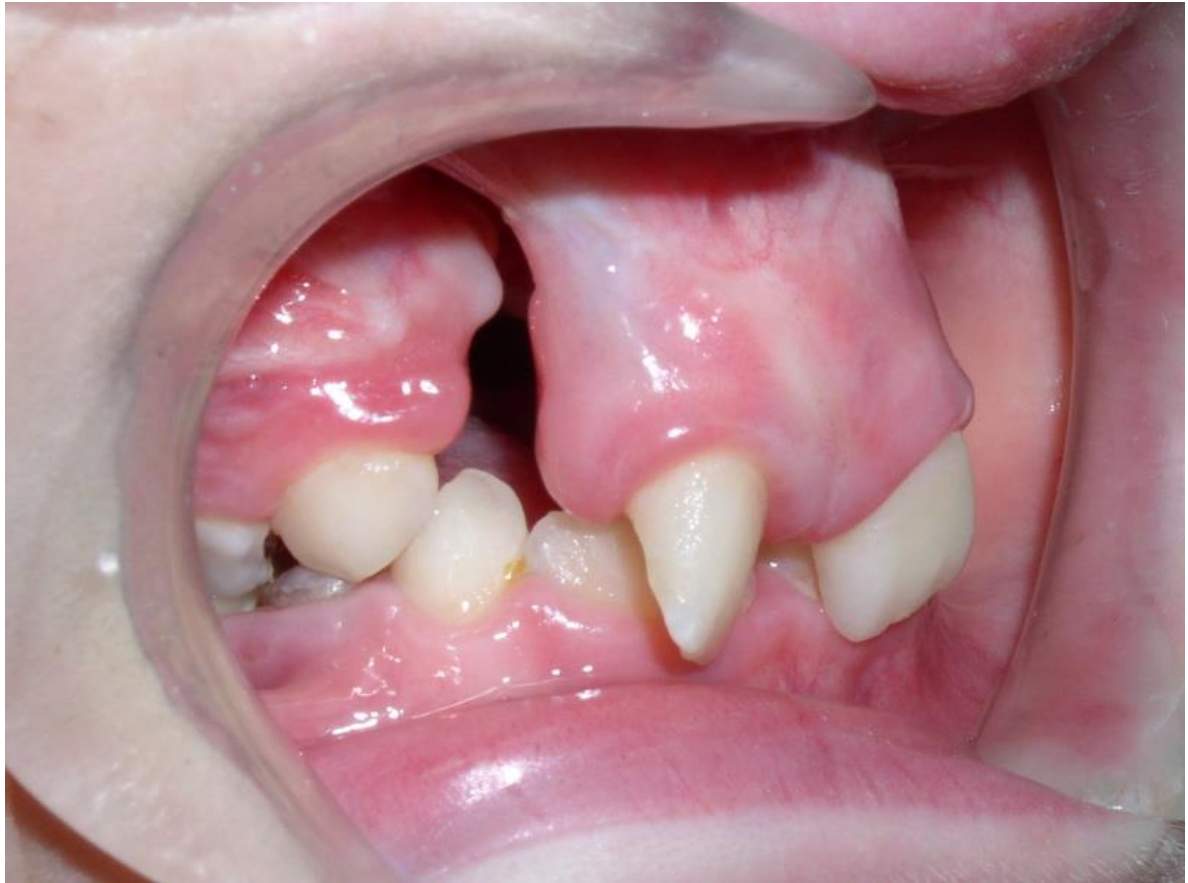### **Rozštěp měkkého patra – *uranoschisis***

### **Rozštěp uvuly – *staphyloschisis***

### ***Gnathoschisis* – rozštěpová vada čelisti**

**Foto: MUDr. Lukáš Hauer, Ph.D., Stomatologická klinika LF UK v Plzni**





**Komplikace:**

malformace nebo absence zubu + další vrozené defekty...  
poruchy kojení !!!  
poruchy dýchání  
infekce středního ucha  
poruchy řeči  
kosmetický efekt

**Nerozštěpové vrozené vývojové vady:**

**Fordyceovy skvrny** – *heterotopické* mazové žlázy

**Atypický vysoký úpon retní uzdičky** – *frenulum breve* – potíže dětí při vývoji řeči, terapie – chirurgická: protěti

**Hereditární gingivální fibromatóza** - AD dědičnost, výrazně zbytnělé dásně, gingivektomie po pubertě

**Lingua plicata - cerebelli, cerebriformis, fissurata, gyrata, scrotalis** - rozbrázdělá sliznice hřbetu jazyka (*arborizace*), dětství x dospělost, asymptomatické x bolesti při jídle, hygieně, mapovitý jazyk

**Lingua geographica - mapovitý jazyk**

**Glossitis migrans + lingua plicata ± psoriáza:** asymptomatický x bolest při jídle, různě rozskáhlá šířící se červená ploška → hojení (hodiny/dny) → další červená ploška jinde

## Vývojové vady zubů

### 1. Změny velikosti a tvaru:

**Zdvojený zub (geminace, schisodontia)** - nekompletní rozdělení zárodku zubu, 2 oddělené korunky na jednom kořeni, horní I1

**Srostlice (synodontia)**

**Konkrescence** - spojení po ukončení vývoje kořenů (trauma), zuby spojeny cementem

**Dilacerace** - ohnutí v místě spojení korunky a nebo kořene, trauma, obtížná extrakce

**Dens evaginatus** – drápotivý hrbolek, linguální nebo palatinální plocha stálých zubů

**Dens invaginatus (dens in dente)** - invaginace sklovinného orgánu do mezodermu pulpy před kalcifikací, horní I2, bilaterální, kaz

**Taurodontismus (bull tooth)** - porucha Hertwigovy kořenové pochvy, široká dřevná dutina, moláry

**Sklovinná perla** - perzistence Hertwigovy kořenové pochvy, milimetrové uzlíky, horní moláry, vícekořenové zuby

### 2. Změny počtu

**Izolovaná hypodontie** - častá, vrozená

**Anodontie** – velmi vzácná

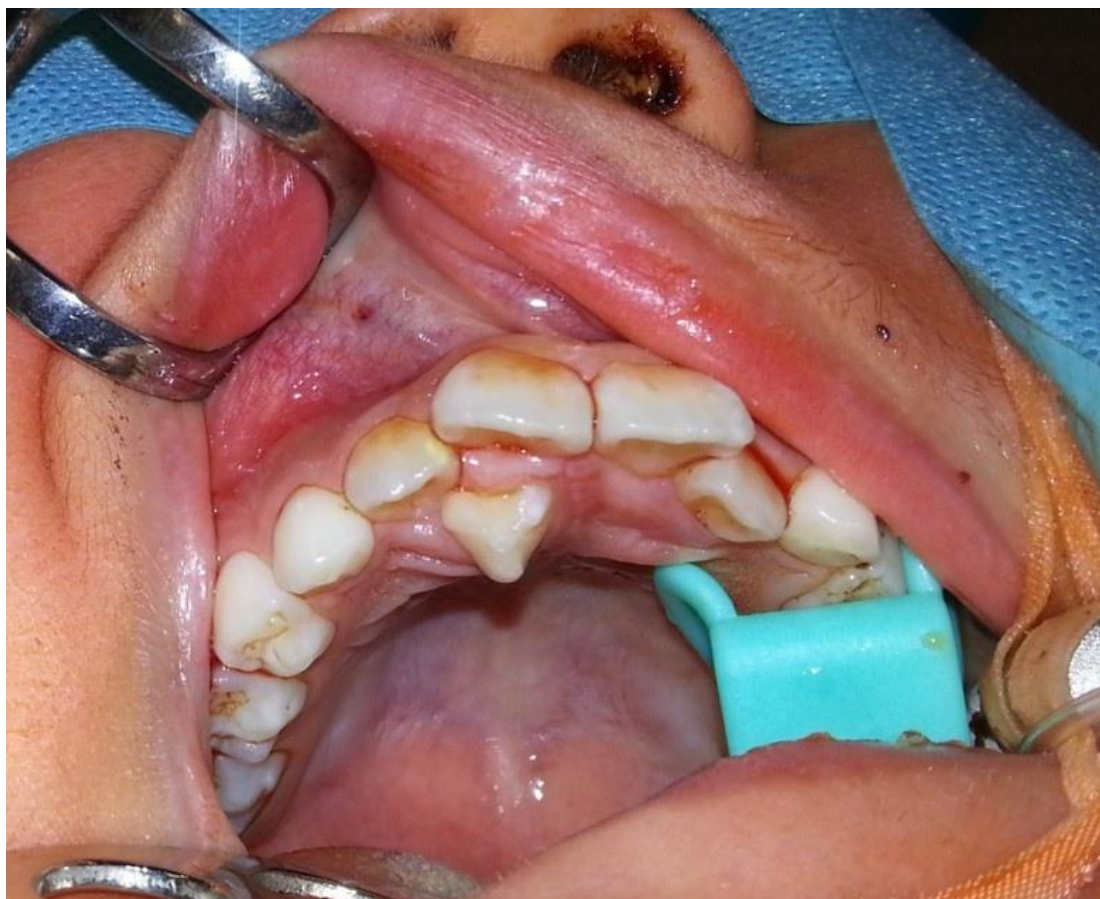
**Anhidrotická ektodermální dysplázie** – X vázaná dědičnost, **hypodontie + hypotrichóza + anhidróza**, porucha vývoje alveolárního výběžku

**Downův syndrom** – absence M3 ( u 90% pacientů)

**Hyperdontie (přespočetné zuby)** – častá, kónické zuby střední čáry (*mesiodens*), normální tvar: výrazný růst

**Hyperdoncie: mesiodens.** Nadpočetný zub je lokalizovaný v mezeře za horním mediálním řezákem.

*Foto: MUDr. Lukáš Hauer, Ph.D., Stomatologická klinika LF UK v Plzni*



### 3. Poruchy struktury:

**Mléčné zuby:** *novorozenecká žloutenka* → žlutá barva, *kongenitální porfyrie* → červená barva, *tetracyklin* – hnědá barva

**Stálé zuby:** periapikální infekce / trauma mléčného zubu → porucha skloviny nástupce = *Turnerův zub*

#### Genetické

- *Amelogenesis imperfekta, dentinogenesis imperfekta, Ehler-Danlosův syndrom, Gardnerův syndrom*

**Infekční – kongenitální syfilis**

**Metabolické – dětské infekce, křivice**

**Léky** – tetracyklin, chemoterapeutika

**Fluoróza**

**Kongenitální syfilis – Hutchinson (1858)**

- fetální infekce
  - infekce zárodku zubu *Treponema pallidum*
  - chronický zánět → fibróza → deformace
  - stálé zuby
- horní I1 (*Hutchinsonův řezák*) – soudkovitý, zářez na incisální hraně
- M1 (*Moonův molár*) – kopulovitý, prohlubně na okluzální ploše („morušovitý molár“)

**Tetracyklin (TTC)**

- vychytávání mineralizovanými tkáněmi
- žlutá fluorescence (UV světlo)
- během vývoje zubu – plod x dětství: dentin (barva žlutá → hnědavá → šedá)
- nepodávat TTC dětem mladším 12 let !!!

#### **4. Poruchy prořezávání**

***Mléčné zuby: 6.-30. měsíc***

- při narození: *dentis natales*
- během 1.měsíce: *dentis neonatales* (dolní I1)
- nemají vyvinuté kořeny
- +*pachyonychia congenita*, Ellis-van Crevelův sy
- traumatizace bradavky matky
- traumatizace jazyka dítěte (Riga-Fedes disease)
- aspirace
- *dentitio praecox* – erupce před 4.měsícem

***Stálé zuby: 6.-13.rok, (M3: 18.-30.rok)***

- ztráta prostoru, retence předchůdce, cysta
- hypofunkce hypofýzy nebo ŠŽ, Downův sy, křivice
- předčasná ztráta mléčného zubu
- hyperfunkce hypofýzy nebo ŠŽ

**STOMATITIDY** = zánětlivé onemocnění sliznice dutiny ústní

*cheilitis* – zánět rtu

*gingivitis* – zánět dásně

*glositis* – zánět jazyka

*stomatitis* – obecně v dutině ústní v různé lokalizaci

### **herpetická gingivostomatitida a herpes**

Původce stejný: *virus herpes simplex* (HSV)

Přenos: přímým kontaktem nebo slinami

Základní morfoloická jednotka: intraepiteliální puchýř

**primární gingivostomatitis** – erytém, puchýřky, vřídky

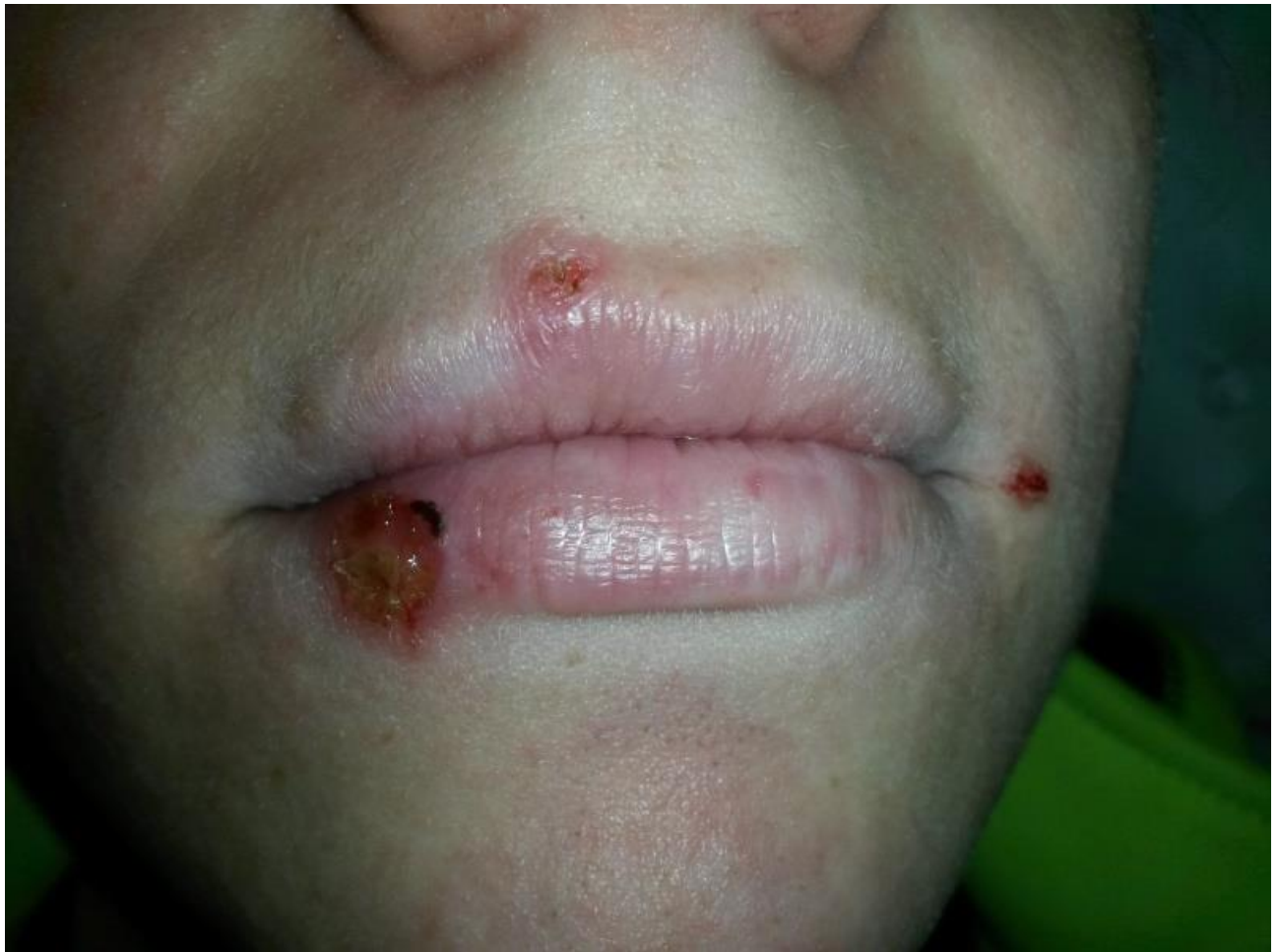rekurentní herpes labialis (**opar**) – projev sekundární infekce, reaktivace

- virus přežívá v nervových gangliích

**Herpes labialis** - základním projevem je puchýř, který rychle praská a mění se v erozi. jednotlivé eroze mají výraznou tendenci splývat v rozsáhlejší plochy.

*Foto: MUDr. Lukáš Hauer, Ph.D., Stomatologická klinika LF UK*

*v Plzni*



### **recidivující aftózní stomatitis**

**aftózní stomatitida** – habituální afty, chronické onemocnění

- bolestivé vřídky a eroze
- nejčastější onemocnění dutiny ústní (20-25% populace)
- multifaktoriální vznik
- velký rozsah – mění zásadně kvalitu života!!!!

### **orofaryngeální kandidóza - zánětlivé onemocnění**

původce: kvasinka *Candida albicans*, asymptomatický saprofyt u 70% populace

onemocnění u snížené obranyschopnosti: po ATB, pod protézou

**angulární cheilitis ( anguli infectiosi )** : candida+ nedostatek vitamínu B a železa

### **Hyperplastické léze dutiny ústní**

reaktivní léze zmnožení vaziva na různé stimuly:

trauma – *granuloma fissuratum*

hormony – *epulis gravidarum*

*epulis* = patologické výrůstky sliznice na dásních

*epulis gigantocellularis* – reparativní granulom

*epulis congenita*- afekce novorozenců - podmíněná benigní nádorem z granulárních buněk

### **Nádory dutiny ústní - benigní**

*papilom* z dlaždicového epitelu – často na uvule

*kondylom* - bradavice (HPV infekce)

*fibrom* – u chronické iritace, často v bukální sliznici

*hemangiom* – kdekoliv v dutině ústní

*lymfangiom* - v jazyku → makroglosie

*pseudoepiteliomatózní hyperplázie* povrchového slizničního epitelu – reaktivní původ – napodobuje karcinom

### **nádory dutiny ústní - prekancerózy**

*leukoplakie* = bílá slizniční léze, prekanceróza, častěji u mužů, kuřáků

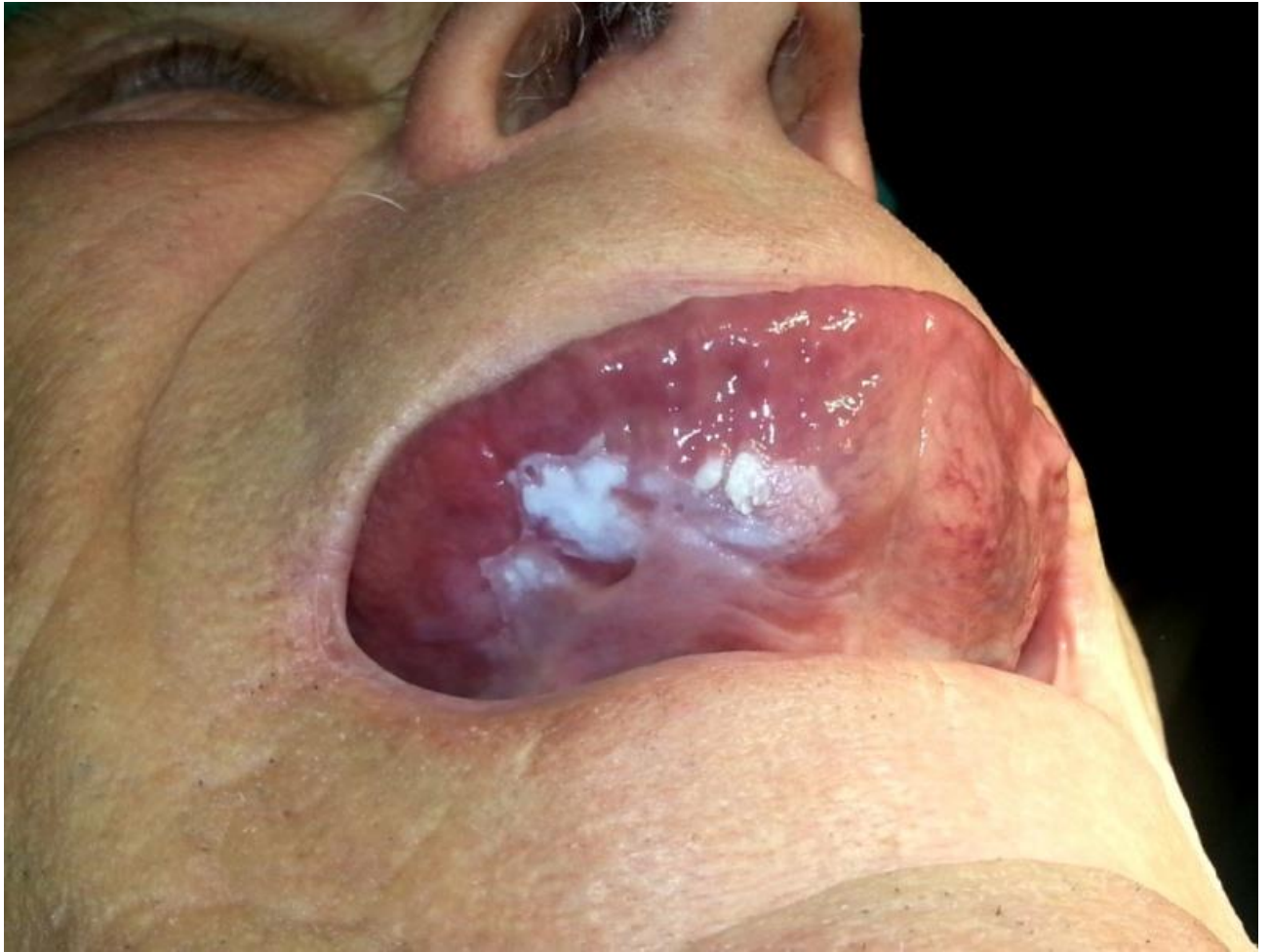*erytroplakie* = červená léze, vysoce riziková prekanceróza

*cheilitis actinica* = prekanceróza způsobená dlouhodobou expozicí UV záření

**Leukoplakie** spodní plochy jazyka. bílá slizniční léze nepravidelného tvaru je lehce zvýšená nad povrchem spodiny jazyka.

Foto: MUDr. Lukáš Hauer, Ph.D, Stomatologická klinika LF UK v Plzni





### **Nádory dutiny ústní - maligní**

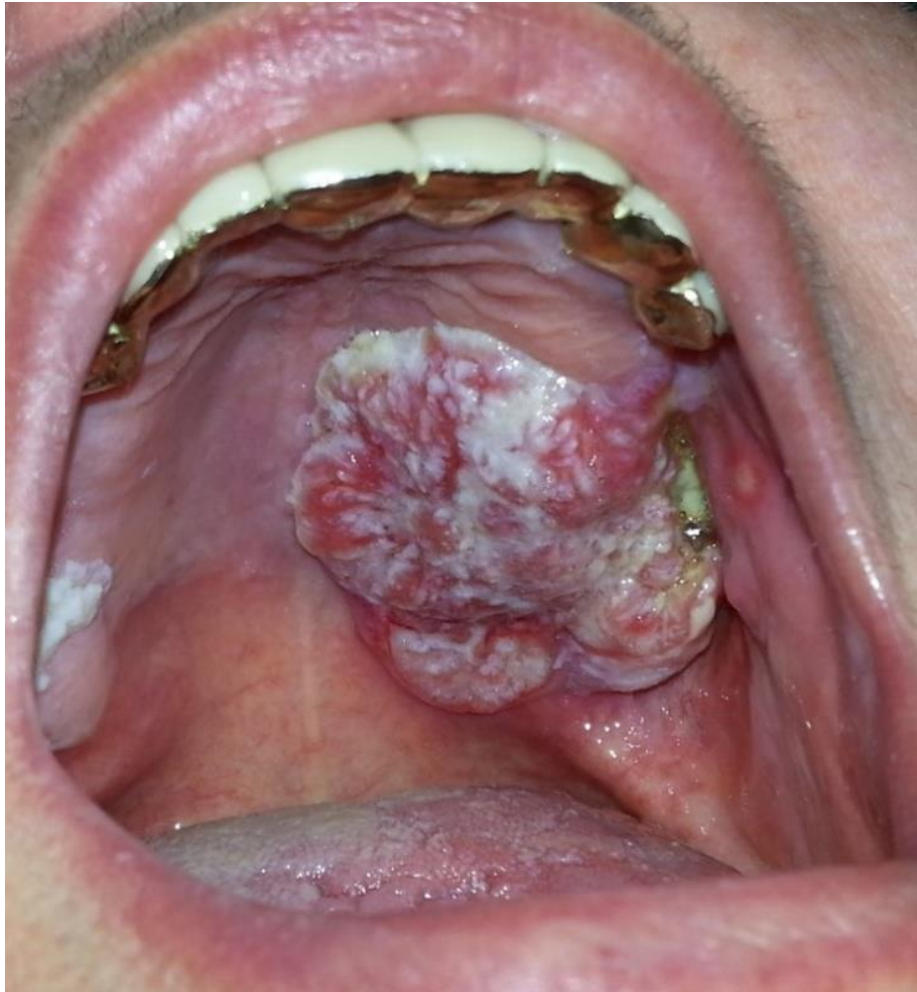**dlaždicobuněčný karcinom** (= skvamocelulární, spinocelulární, skvamózní, spinaliom)

- zejména u starších mužů
- alkohol, kouření, žvýkání tabákových a betelových listů, špatná ústní hygiena
- tuhé často vředovité ložisko krvácející (nutná biopsie)
- velmi agresivní, lokálně destruktivní
- prorůstání do kůže
- metastázy v krčních lymfatických uzlinách

**Dlaždicový karcinom patra** - rozsáhlá exofytická slizniční léze na patře je ložiskově exulcerovaná.

*Foto: MUDr. Lukáš Hauer, Ph.D, Stomatologická klinika LF UK v Plzni*





## ZUBNÍ KAZ A JEHO KOMPLIKACE

Jedna z nejčastějších chorob, hlavní příčina ztráty zubů, progresivní poškození bakteriemi.

Produkce kyseliny v plaku, která vede k rozpadu skloviny a dentinu.

Komplikace: infekce pulpy – **akutní pulpitida**, šíření do periapikální tkáně – **periodontitida**,

šíření do kosti – **osteomyelitida - sepse**

Etiologie zubního kazu:

**strava + povrch + flóra + čas**

Zubní kaz jako bakteriální onemocnění: dekalifikace způsobena kyselinou produkovanou bakteriemi v plaku (*Streptococcus mutans, sobrinus, salivarius, mitior, sanguis*).

Rozdílná schopnost bakterií:

- vazby na různé typy tkání
- metabolizovat sacharidy (sacharóza)
- produkovat kyseliny (*S. mutans* pH < 5)
- - produkovat různé polysacharidy → plak

*S. mutans* uchovává sacharózu intracelulárně (metabolická rezerva): vynechání sacharózy z potravy vede k jeho vymizení! Nová dodávka sacharózy → rekolonizace plaku.

Typické stagnační oblasti: jamky, rýhy a mezizubní prostor.

*Streptococcus mutans*: polymerizace sacharózy na hutné kariogenní polysacharidy (glukany), plak adhezuje k zubům a trvale perzistuje.

*Lactobacillus* – méně kariogenní, podílí se na destrukci později.

**Bakteriální plak:** glykoproteiny ze sliny, organická matrix (polysacharidy) + bakterie

- výrazně vyšší koncentrace kyselin než ve slině a odolnost vůči imunitnímu systému
- viditelný za 12-24 hodin
- průhledná vrstva s matným povrchem
- rychlý vznik při dietě bohaté na sacharidy
- odolný k tření při žvýkání
- odstranění pouze čištěním zubů !!!
- perzistence v jamkách a rýhách
- minerály – vápník, fosfor, fluoridy

**Tvorba kyseliny v plaku:**

- difúze sacharózy do plaku, opakované malé dávky jsou více kariogenní !!!
- fermentace na kyseliny trvá JEN minuty !!!
- nízké pH přetrvává 20 min po vymizení cukru, návrat k normálu za 60min dieta bohatá na cukry – hlavní zdroj plaku, proto je nejvíce postižená anglo-americká civilizace: ve Velké Británii až 80% 8letých dětí má kaz, dospělí v průměru pouze 13 zdravých neplombovaných zubů
- nepřímý vztah mezi kazem a malnutricí

**Efekt fluoridů:**

- pitná voda, zubní pasty, ústní vody, tablety
- fluoridy jsou zabudovány do zubů během vývoje
- snižují rozpustnost skloviny a potencují mineralizaci
- ? snižují tvorbu kyseliny v plaku

### Úloha sliny:

- komplexní sekret s pufovacím účinkem - bikarbonáty, který má mnoho faktorů
- omývání – očista od kariogenní stravy
- riziko xerostomie – suchost při nedostatku tvorby slin
- imunodeficience nemá výraznější vliv na tvorbu zubního kazu

### Kaz skloviny

#### 4 fáze:

1. časná – submikroskopická léze
2. nebakteriální destrukce krystalů skloviny
3. vznik kavity
4. bakteriální invaze do skloviny

**Časná léze** je bělavá neprůhledná křídová skvrna s hladkým povrchem

- demineralizace způsobená kyselinou
- kónický tvar – nejširší na povrchu

**Pulpitis** je nejčastější příčina bolesti zubů a ztráty zubů u mladých lidí!!!

Příčiny: zubní kaz

trauma pulpy

fraktura korunky

termální /chemická iritace

retrográdní – parodontální chobot, osteomyelitida

Bez léčby: nekróza pulpy → infekce přes apikální foramina → periodontium → periapikální periodontitis

**Klasifikace pulpitis:**

*pulpitis acuta x chronica* – podle délky trvání

*pulpitis partialis x totalis* – podle rozsahu postižení

*pulpitis aperta x clausa* – podle komunikace s povrchem zubu

Terapie pulpitidy:

- extrakce zubu
- pulpectomie
- pulpotomie

**Periodontitis** = zánět v okolí zubního kořene = *pulpitis apicalis*

Příčiny: infekce, trauma, chemická iritace

Podle délky trvání: **akutní x chronická**

**Kolemčelistní záněty:**

Klinicky : otok, bolest, horečka, leukocytóza, lymfadenopatie, ztížené otevírání úst, dysfagie, obstrukce dýchacích cest !!!

Mikroskopicky: flegmóna - šíření mezi fasciemi

**Trombóza sinus cavernosus:** vzácná život ohrožující komplikace u zánětů nosní dutiny, paranazálních sinusů a ucha, kdy 10% případů je odontogenního původu.

Příznaky: otok víček/spojivek + pulzatilní exoftalmus, cyanóza + mydriáza + poruchy okohybnosti a vizu.

Následky: až u 20% postižených pacientů tato trombóza končí úmrtím, asi u dalších 20% přeživších pacientů je ztráta vizu !!!

**Resorpce zubů**

mléčný chrup – fyziologicky (tlak následníka)

trvalý chrup – vždy patologický proces

## Onemocnění parodontu

### Chronická gingivitida

- podmíněná plakem a špatnou technikou čištění zubů
- vznik v průběhu celého života
- alveolární kost je intaktní !!!

### Chronická parodontitida

- zarudlá oteklá krvácející gingiva
- bolestivost, zápach z úst

Terapie: odstranění plaku / kamene + hygiena !!!

**Komplikace parodontitidy:** pohyblivost zubů, ztráta zubů, parodontální absces, infekční endokarditida, zhoršení diabetes mellitus

## Čelistní cysty

**1. odontogenní** - vystlané epitelem, jehož původ je v epiteliálních embryonálních zbytcích vývoje zubů

- **radikulární**
- **folikulární**
- odontogenní **keratocysta**

**2. neodontogenní** – nemají souvislost se zubním epitelem

**Radikulární cysta** - odontogenní cysta zánětlivého původu, která nasedá na kořen odumřelého zubu a pevně k němu adheruje

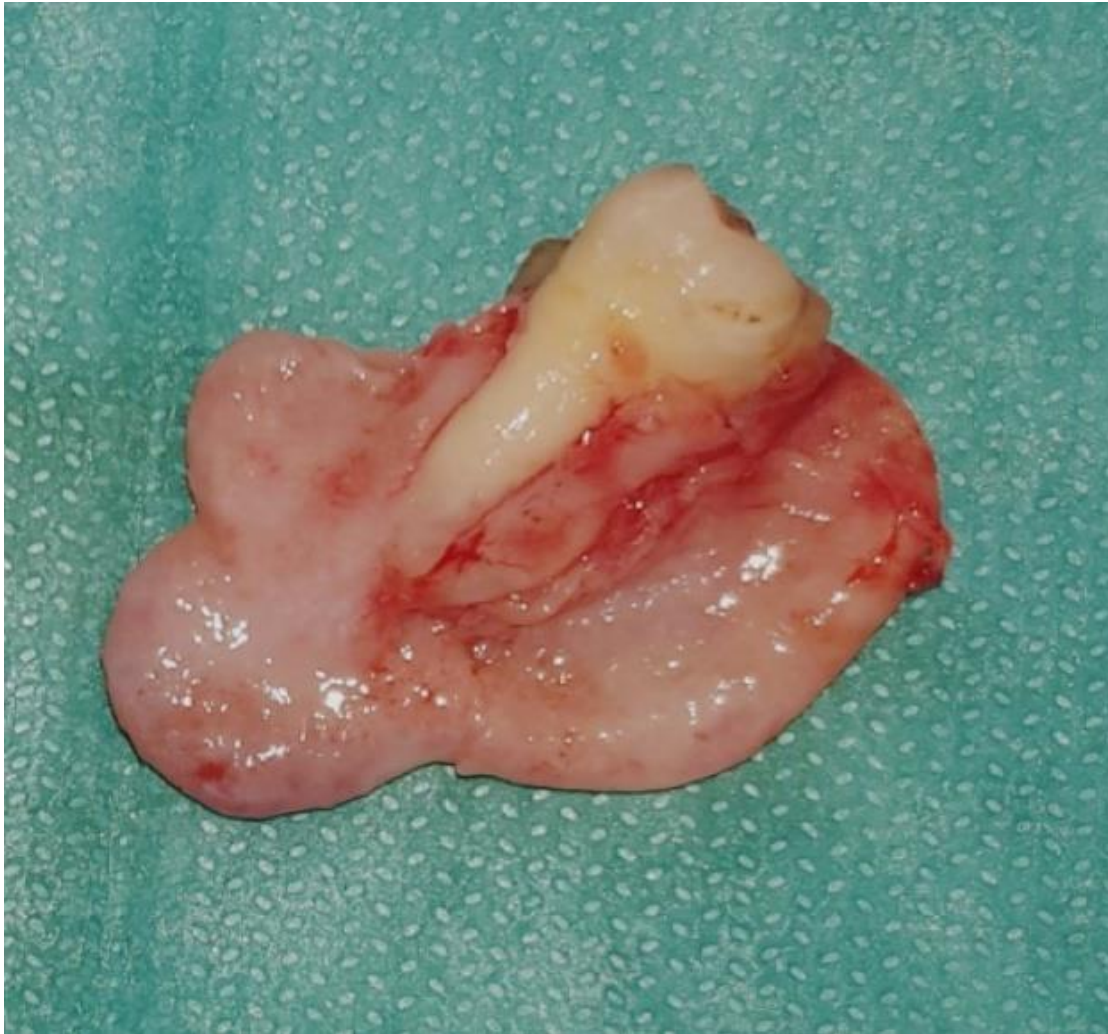Mikroskopicky: granulační tkáň, zánětlivé elementy, buňky kolem cizích těles (KCT) a dlaždicový epitel

**Folikulární cysta**= *dentigerózní* je připojena ke krčku neprořezaného zubu a v jejím lumen je korunka. Jde o poruchu vývoje zubního zárodku nejčastěji v oblasti M3

Mikroskopicky: vystlaná dlaždicovým epitelem, minimální zánětlivá celulizace.

**Folikulární zubní cysta** - extirpovaný vak folikulární cysty včetně neprořezaného moláru.

Foto: MUDr. Lukáš Hauer, Ph.D., Stomatologická klinika LF UK v Plzni



**Odontogenní keratocysta** má původ v epitelu zubní lišty. Vyskytuje se u dětí a mladistvých (10.-30. let), často u M3 mandibuly. Je multilokulární a expanzivní.

**Neodontogenní cysty** jsou fisurální cysty vznikající v čelistech ze zbytků epitelu při uzavírání embryonálních štěrbin.

*cystis mediana anterior*

*cystis mediana posterior*

*cystis mediana mandibulae*

*cystis nasolabialis dextra, sinistra, bilateralis*

### **Odontogenní nádory:**

1. ameloblastom
2. mezenchymální odontogenní nádory
  - odontogenní myxom
  - odontogenní fibrom
  - cementoblastom
3. smíšené odontogenní nádory
  - ameloblastický fibrom
  - ameloblastický fibrosarkom
4. odontom – komplexní nebo složený

**Ameloblastom** se vyskytuje nejčastěji ve 2.- 4. deceniu v mandibule u molárů. Je benigní s expanzivním růstem a často recidivuje!!! Jeho maligní zvrát je vzácný.

**Sialolitiáza je** tvorba kamenů ve vývodech slinných žláz, s maximem v submandibulární žláze.

Kameny vznikají zvolna a brání odtoku sliny, proto pacient vnímá pocit napětí ve žláze  
→ slinná kolika = intenzivní bolest !!!

### **Sialoadenitidy**

1. příušnice – parotitis epidemica
2. akutní bakteriální hnisavá sialoadenitida
3. chronická lymfoepiteliální sialoadenitida (=lesa)
4. chronická sklerozující intersticiální sialoadenitida
5. nekrotizující sialometaplázie

**Parotitis epidemica** je akutní virové onemocnění způsobené paramyxoviry. Postihuje děti a mladé dospělé. Jde o oboustranné zduření příušních žláz.

Příznaky: bolest, horečka

Komplikace: akutní záněty pankreatu, varlat !!! a vaječnicků (viz nemoci varlat)

**Akutní hnisavá sialoadenitida** je vzestupná bakteriální infekce z dutiny ústní, kterou způsobují

*Staphylococcus aureus*, *Streptococcus viridans* a *pneumoniae*. Typicky ji provází snížená sekrece slin – *xerostomie*!!!

Příznaky: zvětšení žlázy a bolestivost, někdy s píštělemi do okolí.

**Chronická lymfoepiteliální sialoadenitida (LESA)** je chronický **autoimunitní** zánět hlavně parotis projevující se zvětšením a tuhou konzistencí s atrofií žlázek. Jde o benigní lymfoepiteliální lézi s lymfocytární celulizací.

**Sjogrenův syndrom:**

*xerostomie* – neodostatečná sekrece slin

*keratoconjunctivitis sicca*

**Chronická sklerozující intersticiální sialoadenitida** postihuje hlavně **submandibulární** žlázy s

fibrózou.

Kuttnerův pseudotumor: často projev IgG4 nemoci

**Nekrotizující sialoadenitis** je nenádorová **fokální nekróza** ischemická, traumatická,...., která

připomíná tumor. Jde o funkční poruchy slinných žláz. Norma: produkce 1000 ml slin / den.

*Sialorhea (ptyalismus)* – nadměrná produkce.

*Hyposialie* - snížená produkce → *xerostomie*

Příčiny: nemoci žlázového parenchymu a okolí, vedlejší účinky léčiv, u diabetu, dehydratace

### **Cysty slinných žláz**

**Mukokéla** - retenční cysta malé slinné žlázy, následek traumatické ruptury slinného vývodu, napodobují nádor.



Pseudocysta = **mukofagický granulom**

**Ranula** - tenkostěnná cysta spodiny dutiny ústní

### **NÁDORY SLINNÝCH ŽLÁZ - BENIGNÍ**

6. pleomorfní adenom
7. Warthinův tumor
8. myoepiteliom
9. bazocelulární adenom

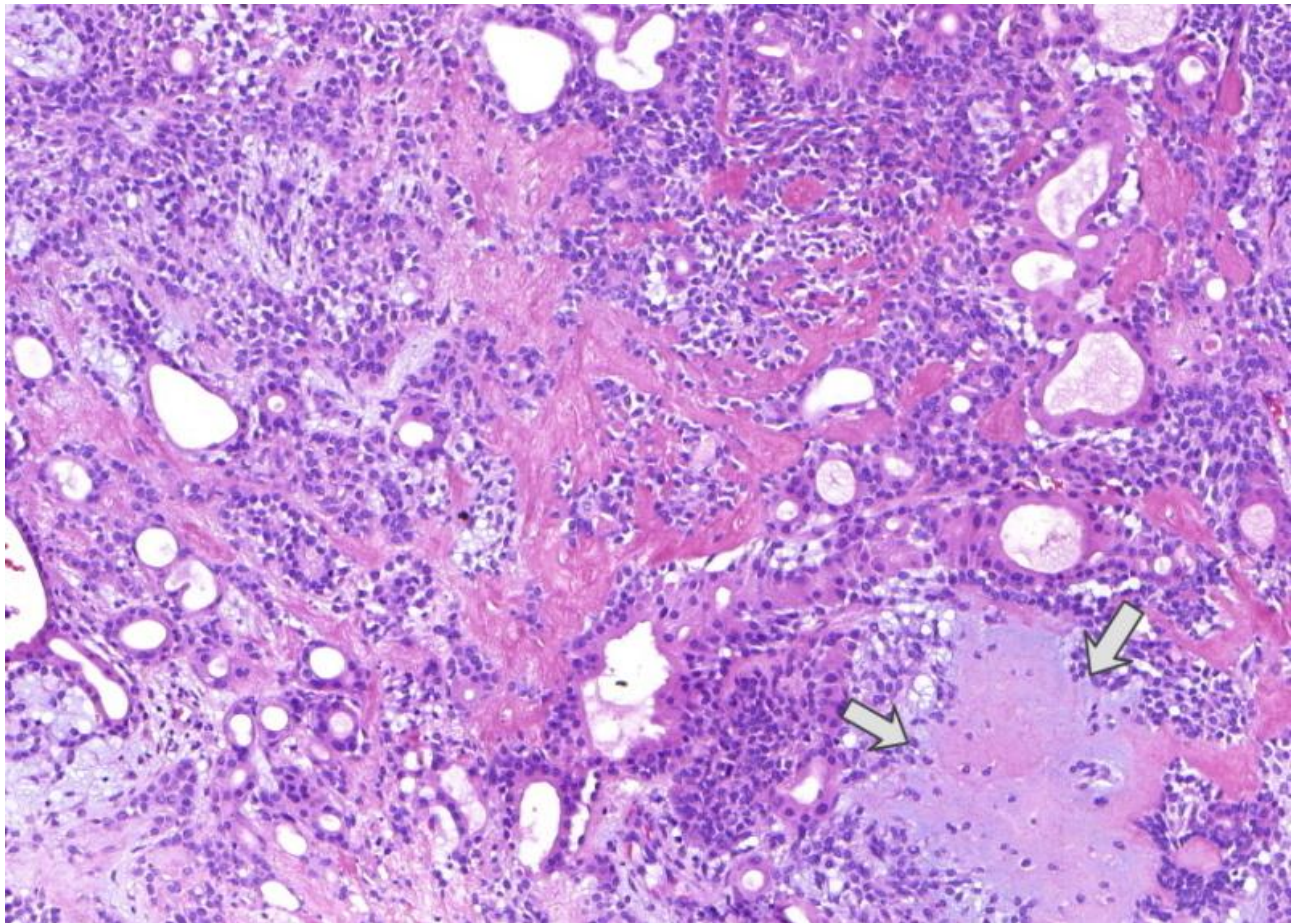
**Pleomorfní adenom** – nejčastější, benigní, 90% v parotis ve středním věku častěji u žen

- špatně oraničený gelatinózní uzel

Terapie: exstirpace je problematická, recidivuje, vyskytuje se multinodulárně

**Pleomorfní adenom slinné žlázy.** Mikroskopická struktura pleomorfního adenomu je heterogenní s proliferací duktálních a myoepiteliálních buněk a s ložiskem chondroidní metaplázie (šipky).

*Foto: Alena Skálová, Šiklův ústav patologie v Plzni*



**Warthinův tumor** - dříve cystický adenolymfom

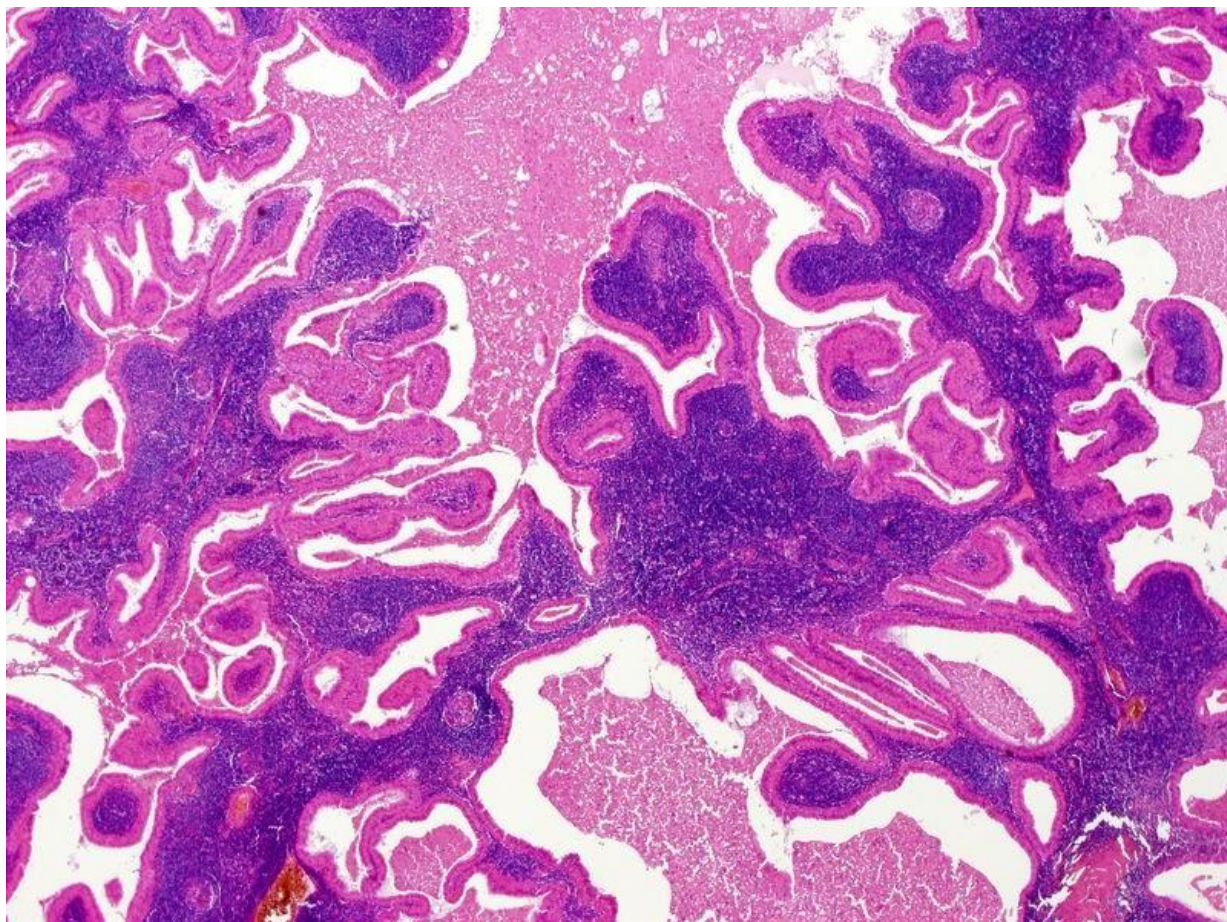
- benigní nejčastěji v parotis u starších mužů, kuřáků, dobře ohraničený pouzdrém
- obsahuje 2 typy tkáně: dvouřadý onkocytární epitel + lymfoidní stroma

Terapie: exstirpace bez recidiv

**Warthinův tumor parotis.** Charakteristická cystopapilární struktura s bohatým lymfoidním stromatem.

*Foto: Alena Skálová, Šiklův ústav patologie v Plzni*





## NÁDORY SLINNÝCH ŽLÁZ - MALIGNÍ

### 1. mukoepidermoidní karcinom

- v různých slinných žlázách
- nejčastější typ u mladistvých
- různý grade i uložení

### 2. adenoidně cystický karcinom

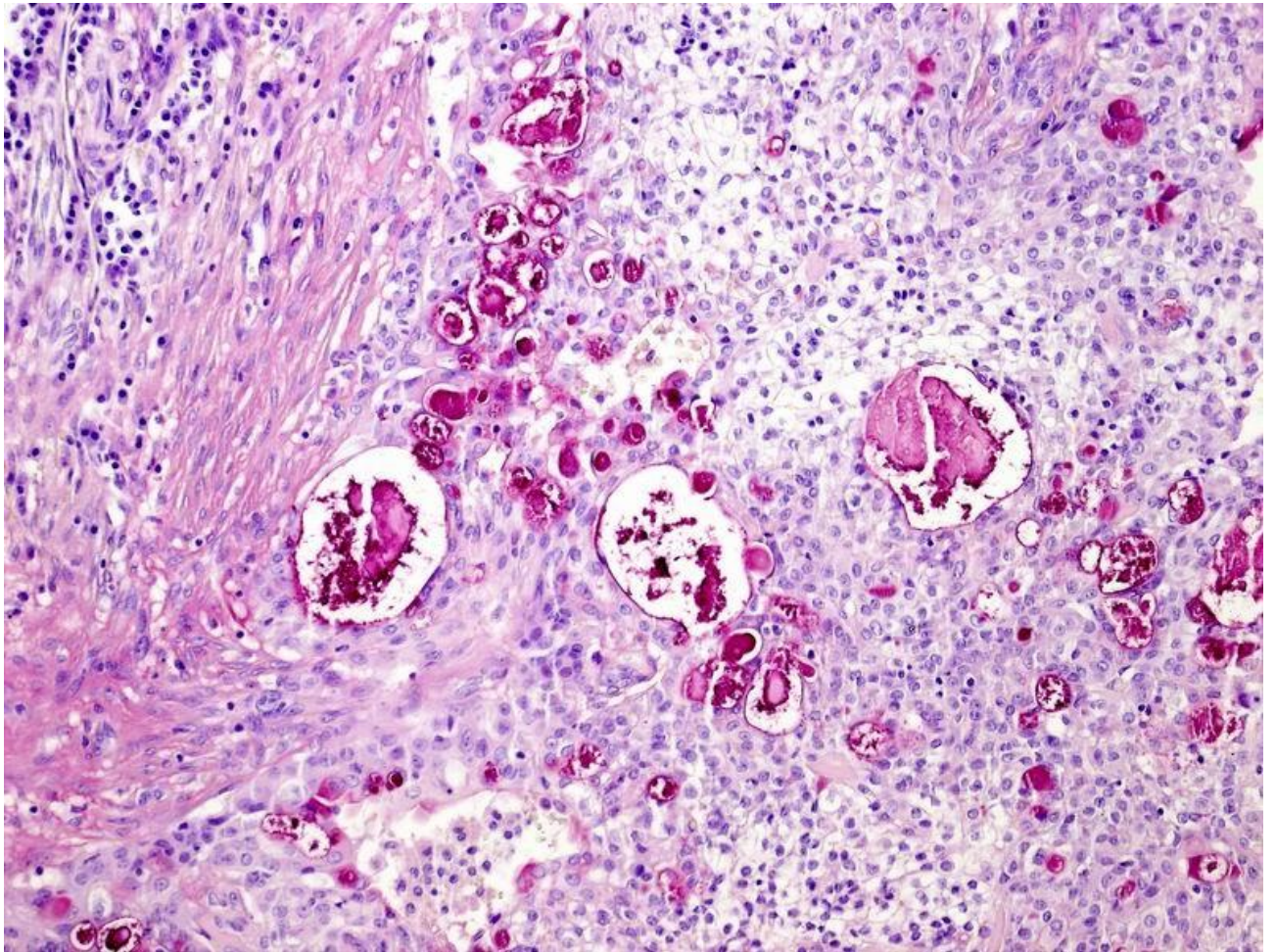
- pomalu rostoucí, agresivní
- lokálně destruktivní, perineurální šíření
- hematogenní metastázy
- nejhorší prognóza ze salivárních nádorů

3. vzácné : acinický, sekreční, duktální....



**Mukoepidermoidní karcinom.** Cystické struktury obsahují hlenový sekret. Barveno muci-  
karminem.

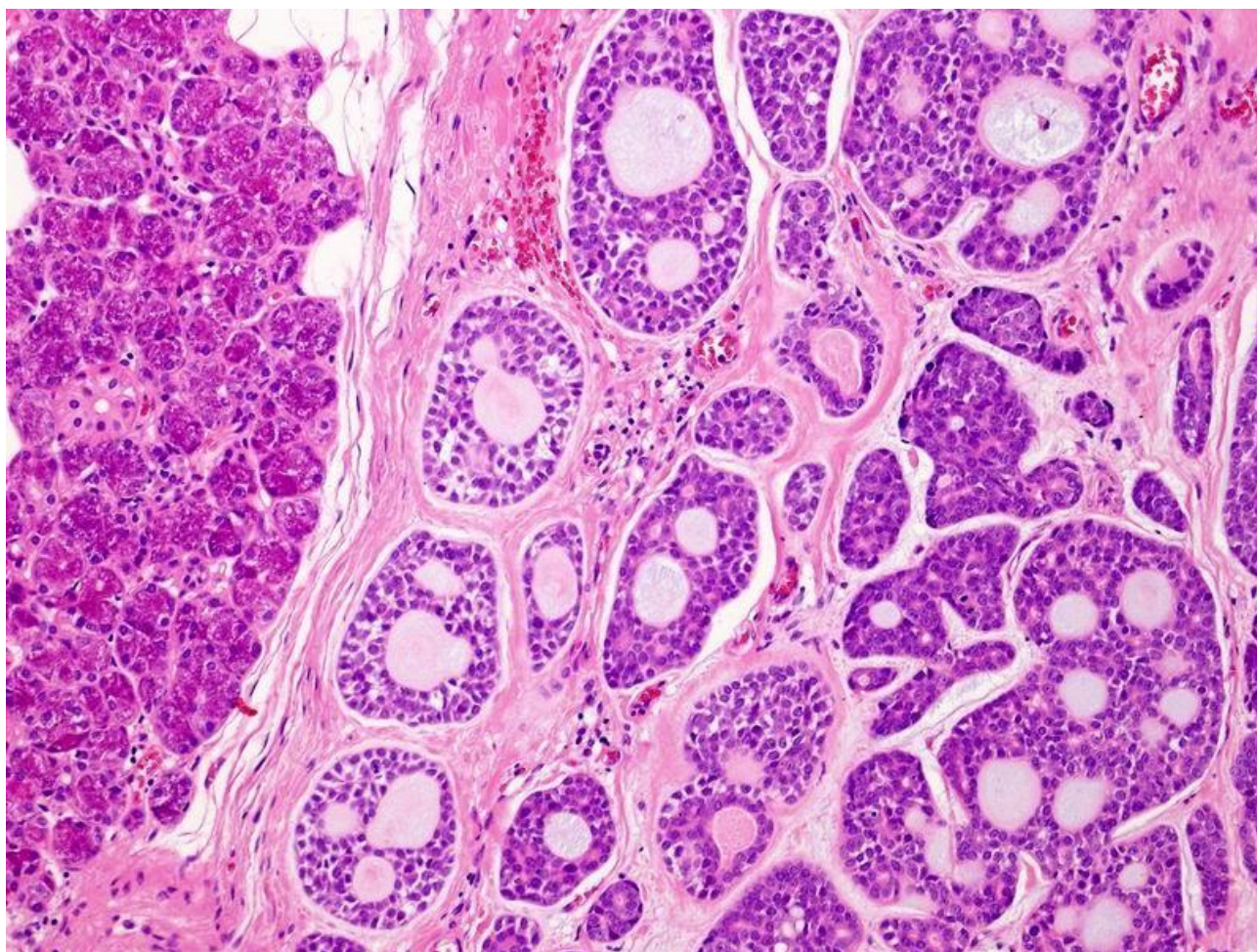
*Foto: Alena Skálová, Šiklův ústav patologie v Plzni*



**Adenoidně cystický karcinom.** Mikroskopicky je nádor bifazický, tvořený duktálními  
buňkami a modifikovanými myoepiteliálními buňkami. Kribriformní struktury vytvářejí  
síť pseudocyst vyplněných extracelulární hyalinizovanou stromální matrix. V levé části  
obrázku je zastižena tkáň příušní žlázy.

*Foto: Alena Skálová, Šiklův ústav patologie v Plzni*





## OTÁZKY



- Jaké vrozené vývojové vady dutiny ústní znáte?
- Vyjmenujte některé vrozené vývojové vady zubů.
- Co víte o nádorech dutiny ústní včetně odontogenních?
- Co víte o zubním kazu a jeho komplikacích?
- Jaké znáte čelistní cysty?

## 2.9 Patologie gastrointestinálního traktu (GITu)

### Vrozené vývojové vady

**Atrézie jícnu** – slepé zakončení (bez pokračování)

**Tracheozofageální píštěle**

**Infantilní hypertrofická stenóza pyloru** – ztlustění stěny pyloru, častější u chlapců, „zvracení obloukem“, terapie chirurgická

**Heterotopie sliznice** – různé okrsky žaludeční sliznice jícnu, pankreatické tkáně v žaludku

**Omfalokéla** – pupeční kýla

**Gastroschíza** – rozštěp (defekt) stěny břišní většinou vpravo od pupku, orgány volně vyhřezávají mimo dutinu břišní

**Diafragmatická hernie** – brániční kýla s kompresí plíce orgány, které skrze otvor pronikají do pohrudniční dutiny

**Malrotace střeva** – nedokončená rotace, v budoucnu problémy s diagnostikou příznaků např. u zánětu apendixu, který je uložen jinde než je obvyklé

**Meckelův divertikl** – vrozená výchlipka tenkého střeva

**Hirsprungova choroba** – **střevní aganglionóza** – vzniká dilatace tlustého střeva nad zúženým úsekem v rektosigmatu (*kongenitální megakolon*)

**Atrézie anu** – nepřítomnost řitního otvoru

## NEMOCI JÍCNU

### Symptomy chorob jícnu

- **dysfagie** – pocit obtížného polykání
- **odynofagie** – bolestivé polykání
- **regurgitace** – zpětný pohyb obsahu v dutém orgánu
- **pyróza** – pálení žáhy

### Morfologické projevy

- **obstrukce** – zúžení lumina, omezení průchodu jídla a pití: **komprese** = stlačení, **obturace** = ucpání, **stenóza** = zúžení
- **narušení celistvosti stěny** – **ulcerace** = vřed, **lacerace** = podélné trhliny,

*perforace* = proděravění, *ruptura* = prasknutí

**Achalázie** = chybění peristaltických pohybů jícnu ( posouvání potravy) se spasmem a hypertrofií svaloviny v jeho dolní části, vzniká *megaesofagus*

**Hiátová hernie** – vysouvání žaludku otvorem podél jícnu do hrudníku

**Jícnové divertikly** – výchlípky – mohou být **pravé** a **nepravé**, podle mechanismu vzniku: **vrozené**, získané **pulzní** a získané **trakční**

**Jícnové varixy** – hadovitě vinuté rozšířené žíly pod sliznicí dolní části jícnu jako důsledek portální hypertenze u chorob jater, zejména **u jaterní cirhózy**. Komplikace: **ruptura a krvácení !**

### Záněty jícnu

- infekční: kandidová - u těžce nemocných pacientů, herpetická a cytomegalovirová – u imunokomprimovaných
- **neinfekční**: eozinofilní, postaktinická - po ozařování, toxická a poléková
- **refluxní ezofagitida** – prostup kyselých žaludečních šťáv do dolní části jícnu – vředy – *intestinální metaplázie* – *Barrettův jícen* – adenokarcinom

### Nádory benigní - dlaždicobuněčný papilom

### Nádory maligní

- **dlaždicobuněčný karcinom** – u kuřáků a alkoholiků, ve **střední části** jícnu, prorůstání do okolí – plicní hilus
- adenokarcinom – často z Barrettova jícnu – v **dolní části** jícnu, prorůstání do žaludku

## NEMOCI ŽALUDKU

**Eroze** – drobný povrchový defekt sliznice

**Ulcerace** = **vřed** – hluboký defekt zasahující až do svaloviny stěny žaludku, nejčastěji **peptický vřed**, vzniká z nerovnováhy mezi akresivní žaludeční šťávou a ochrannými faktory žaludeční sliznice

### Záněty žaludku

**Akutní gastritida** – klinické příznaky: bolest, nauzea, zvracení

**Chronická gastritida** – vyvolaná bakterií *Helicobacter pylori*, vzácněji *Helicobacter Heilmannii*, vede k úbytku slizničního hlenu, snížení obranyschopnosti sliznice.

Komplikace – **žaludeční a duodenální vřed**, adenokarcinom

**Chronická autoimunitní gastritida** – autoimunitní proces vedoucí k **atrofii sliznice** a achlorhydrii

**Gastroduodenální vředová choroba (peptická)**

Příčiny: chronická gastritida, nesteroidní protizánětlivé léky, kouření a cirkulační poruchy ( kardiální insuficience a portální hypertenze)

Akutní vřed má okraje ostré, chronický vřed spíše navolitý, hojí se jizvou

**Komplikace:**

- **penetrace** (proniknutí) – do přilehlého orgánu – nejčastěji pankreatu
- **perforace** (proděravění) – do dutiny břišní s rozvojem peritonitidy a šoku
- **krvácení z vředu** – po nahlodání cévy ve stěně žaludku nebo dvanáctníku
- **stenóza** – deformace stěny při hojení vředu jizvou
- **malignizace** - méně častá

**Nádory benigní** – vzácné, *leiomyom*

**Nádory maligní**

- **adenokarcinom**

Makroskopicky: **časný** – mělký, **pokročilý** – hluboký

Mikroskopicky: **intestinální typ**, **difuzní typ** s *buňkami typu pečetního prstene*

Komplikace: krvácení (hematemeza, melena), perforace

Metastazování: do regionálních LU, hematogenně do jater a porogenně do obou ovárií u žen = **Krukenbergův nádor**, do lymfatických uzlin do levého nadklíčku = **Virchowova uzlina** a do jater

- **GIST** = gastrointestinální stromální tumor – vzácný, jeho biologická povaha závisí na velikosti, počtu mitotických figur, příznaky u velkých nádorů obstrukce lumina
- **NET** = *neuroendokrinní tumor*
- **MALT lymfom**



## NEMOCI STŘEV

### Vrozené vývojové vady:

**Meckelův divertikul** = výčlipka oblasti koncové části tenkého střeva – záněty

### Příznaky poruch činnosti tenkého a tlustého střeva:

*Diarrhoe* - průjem

*Obstipatio* - zácpa

**Ragády** – trhlinky v oblasti anu

### Vzhled stolice

- **průjmová** – řídká vodnatá
- **mazlavá** – větší množství tuku – *steatorhoea*
- **hlenovitá** – u bacilární dyszentérie
- **krvavá** – z konečných úseků střeva
- **melena** – černá natrávená krev ve stolici z horních úseků GITu

### Cévní poruchy

*Ischémie* – omezení průtoku krve

**příčiny: okluzivní** - obstrukce tepenného nebo žilního lumina, **neokluzivní** - nedostatečný průtok okysličené krve z celkových příčin

**Hemoragická infarzace** – ischemická nekróza komplikovaná gangrénou střeva, vzniká při **venózním uzávěru** (střevo se podobá jelitě) – následně *paralytický ileus*

**Ischemická kolitida** – zejména v lienální flexuře u starších pacientů s aterosklerózou **tepen**

**Hemoroidy** = uzlovité útvary dilatovaných žil a arteriol anorektální oblasti: **zevní** a **vnitřní**, komplikované rupturou a krvácením – enterorhagie (**čerstvá červená krev** ve stolici)

**Malabsorpční syndrom** = soubor příznaků z nedostatku živin, vitamínů, stopových prvků a minerálů v organismu přesto, že je jich v potravě dostatek.

Příznaky – nadýmání, průjmy, steatorrhoea, hubnutí

Celiakie (gluten-senzitivní enteropatie, celiakální sprue) – onemocnění s abnormální reakcí imunitního systému na přítomnost glutenu (lepku obilných zrn) v potravě (prolaminy: gliadiny – pšenice, secaliny – žito, hordeiny – ječmen, aveniny – oves, zeiny – kuřice)

### **Záněty střev – infekční**

#### **Virové:**

*Rotavirová gastroenteritida* – nejčastější příčina dětských průjmů u dětí do 1 roku

*Norovirová gastroenteritida* – dětské průjmy, orofekální přenos, hygiena rukou!

*Adenovirová gastroenteritida* – postihuje děti i dospělé

*Cytomegalovirová kolitida* – reaktivace viru u poklesu poruchy imunity, vodnaté krvavé průjmy

#### **Bakteriální:**

*Stafylokoková enterotoxikóza* – dramatický klinický obraz, rychlý nástup i konec

*Cholera* – původce: ***Vibrio cholerae*** – vodnatý průjem vzhledu rýžové vody v množství až 1 litr za hodinu, dehydratace až hypovolemický šok

*Bacilární dysentérie (= úplavice)* původce: tyčinkovitá bakterie ***Shigella dysenteriae***, typická „**nemoc špinavých rukou**“ u dětí a cestovatelů v rozvojových zemích

Střevní potíže způsobené *Escherichia coli* vznikají u snížené imunity, po ATB,...

*Kampylobakterové enterokolitidy*

*Yersiniové enterokolitidy* – jsou nejčastější příčinou

*mezenteriální lymfadenitidy* imitující apendicitidu

**Břišní tyfus a paratyfus** - septická onemocnění, jejichž vstupní branou je gastrointestinální trakt. Původce je ***Salmonella typhi***.

Klinický průběh: dominují horečky a bolesti hlavy.

Zdrojem nákazy je nemocný člověk nebo bacilonosič (salmonely přežívají ve žlučníku)

Přenos nákazy: fekálně kontaminovanou vodou!!!

## PRO ZÁJEMCE



český film „*Pozor, vizita!*“ s Rudolfem Hrušínským v hlavní roli.

*Salmonelóza* (salmonelová enteritida) – řídké až vodnaté průjmy a zvýšená teplota.

*Pseudomembranózní kolitida* – *Clostridium difficile* a jeho cytotoxin B

TBC střev – vzácné sekundární onemocnění, dříve častější z mléka nakažených krav

### Protozoární:

*Giardióza* – bičíkovec *Giardia lamblia*, přenos kontaminovanou vodou

*Amébová dyzentérie* – měňavka *Entamoeba histolytica*, vředy na sliznici a krvavé průjmy

### Helmintické:

roupi, škrkavky a tasemnice

### Záněty střev – idiopatické (neinfekční)

*IBD* = „*inflammatory bowel disease*) jsou chronická opakující se zánětlivá onemocnění střev s neadekvátní odezvou imunitního systému sliznice na lumenální obsah

#### **Crohnova choroba CD = „Crohn’s disease“**

- postižení GITu je **segmentální** ( od dutiny ústní až k anu)
- nejčastěji koncová část tenkého střeva = **terminální ileum** (ileitis terminalis)
- na sliznici jsou **vředy** a štěrbinovité (**fisurální**) **ulcerace** a **pseudopolypy** a píštěle
- sliznice při endoskopování má **vzhled dlažebních kostek** (obraz „kočičích hlav“)
- stenózy střev se **ztluštěním celé jejich stěny**
- tvorba epiteloidních **nekaseifikujících granulomů**
- symptomy: bolesti břicha, průjmy, anémie z opakovaných minikrvácení, perianální píštěle
- malabsorpční syndrom
- píštěle, hnisavá peritonitida
- u 5% pacientů se vyvine adenokarcinom

#### **Ulcerózní kolitida UC = „ulcerative colitis“**

*Idiopatická proktokolitida*

- začíná v rektu a postupuje kontinuálně vzhůru
- postihuje zejména rektum
- vředy , zánětlivé polypy, pseudopolypy
- přítomnost krve ve stolici
- komplikace \_ toxické megakolon = zánětlivý infiltrát postihuje celou střevní stěnu a tvoří toxiny s dilatací střeva, ztenčením stěny a možnou rupturou - peritonitida

**Apendicitis – zánět červovitého přívěsku céka**

- často akutní ulceroflegmonózní s perforací a fibrinózně hnisavou peritonitidou
- Příznaky: bolesti břicha kolem pupku – později v pravém podbřišku, zvýšená teplota, plynatost, zvracení,...

**Divertikly a divertikulitis** – výchlípky stěny dutého orgánu (jícen – rectum) s usazováním potravy nebo tráveniny uvnitř, chronické dráždění, zánět, perforace

**Střevní polypy** – makroskopický popis: takto popisuje každou lézi vystupující nad okolní slizniční

povrch

- mikroskopicky: stopkaté, přisedlé (sesilní)
- pseudopolyp = vyklenutí normální sliznice pouze připomínající polyp.
- zánětlivé polypy – často u IBD
- lymfoidní polypy – nahloučení lymfatické tkáně
- hyperplastické polypy někdy přecházejí v pilovité adenomy (*serrated adenomy*)

**Benigní nádory** = *adenomy*, polypózně utvářené intraepiteliální neoplázie s rizikem přeměny v karcinom. Mikroskopické utváření: tubulární , tubulovilózní, vilózní.

**FAP = familiární adenomatózní polypóza** = autozomálně dominantně dědičný karcinomový syndrom, způsobný aktivací supresorového genu, což vede k výskytu mnohočetných adenomů v tlustém střevě. V mladém dospělém věku vede ke vzniku adenokarcinomu. Proto se provádějí preventivní *hemikolektomie* (odstranění části tlustého střeva s polypy).

## Maligní nádory střeva a anu

**Kolorektální karcinom – CRC** („*colorectal cancer*“) je maligní epitelový nádor, invaze do stěny střevní a vznik metastáz do jater a plic

Dle místa výskytu v tlustém střevě:

- **adenokarcinom pravostranný** – v céku, colon ascendens, hepatická flexura a pravé straně transversa – neurčité příznaky pobolívání břicha a sideropenická anémie z opakovaného často okultního krvácení
- **adenokarcino levostranný** – levá část transversa, lienální flexura, colon descendens, rectum – vede brzy ke **stenóze** průsvitu, zácpě, bolesti v levém podbřišku, anémii z opakovaného krvácení různé intenzity
- **prognóza**: závisí na stádiu v době diagnózy, histologickém typu (grade)
- **neuroendokrinní tumory (včetně karcinomů)** – vznikají v různých částech střeva, zejména v apendixu
- **MALT lymfomy** - vznikají zejména v tenkém střevě

## Změny polohy střeva – vrozené a získané

**Intususcepcce (= invaginace)** – teleskopické zasunutí přilehlých úseků střeva do sebe ve směru posunu tráveniny, postihuje často oblast Bauhinské chlopně

- nejčastěji u **dětí** do dvou let
- komplikace: **obstrukce** střevního lumina, **hemoragická infarzace**, gangréna, **perforace** střevní stěny a **peritonitida**

**Volvulus** – otočení střeva i s jeho závěsem okolo osy, vzácný stav

- komplikace: hemoragická infarzace

## Změny průsvitu střeva se týkají obstrukce (zúžení) a dilatace (rozšíření)

Vznik obstrukce:

- **obturace** = ucpání střevního průsvitu předmětem (potrava, koprolit, polyp, polypovitý nádor)
- **stenóza** = zúžení deformací stěny střevní (nádorová infiltrace, Crohnova choroba, spasmus hladké svaloviny)
- **komprese** = útlak zvenčí – nádory okolních tkání

Vznik dilatace:

- prosté roztažení nadměrnou tvorbou plynů
- neurogení porucha regulace tonu hladké svaloviny střeva

## Ileus = střevní neprůchodnost

**NPB** – náhlá příhoda břišní je stav, kdy nastává zástava střevní pasáže (posunu obsahu trávicího traktu).

**Mechanický ileus** = způsobený zjevnou poruchou (překážkou)

- **obturační** vzniká při obturaci, stenóze i kompresi
- **strangulační** ileus vzniká při „zaškrcení“ střeva u volvulu, intususcepci, srůstech i kýle

**Dynamický ileus** = funkční porucha pasáže bez objektivní viditelné překážky

- **paralytický s atonií** (ochabnutí) střeva a jeho dilatací, často vzniká u ischemie = vaskulární ileus
- **spastický** je vzácný, u spasmů střevní svaloviny

Klinický průběh: zástava odchodu plynů a stolice, vzednutí břicha, bolest, nauzea, zvracení, metabolický rozvrat

Komplikace: hemoragická infarzáce, perforace, peritonitida

## ONEMOCNĚNÍ PERITONEA

### Patologický obsah v dutině břišní

**Ascites** (řecky askos – nádoba na tekutinu) = čirá nažloutlá tekutina ve větším množství (nad 150 ml) v peritoneální dutině – nahromadění transsudátu. U zánětlivého exsudátu jde o exsudativní peritonitidu.

Příčiny vzniku: **portální hypertenze** u nemocí jater a **hypalbuminémie**.

**Cholascos** = žluč v peritoneální dutině u perforace žlučníku.

**Hemoperitoneum** = krev v peritoneální dutině u traumat, netraumatických ruptur (sleziny nebo aneurysmat).

**Pneumoperitoneum** = plyn v peritoneální dutině při perforaci trávicí trubice.

### Zánět peritonea

- **aseptická (chemická)** peritonitida – u úniku žaludeční šťávy, žluči, enzymů, moči nebo krve a přítomnost cizorodého neinfekčního materiálu ( šicí materiál)
- **bakteriální (infekční)** peritonitida

primární – extraperitoneální příčina = spontánní bakteriální peritonitida při jaterní cirhóze

sekundární – intraperitoneální příčina – infekční agens se do peritoneální dutiny dostává z orgánů dutiny břišní při perforaci vředu, divetiklu...

- produktivní – vystupňovaná fibroprodukce (zmnožení vaziva) se vznikem srůstů

Podle lokalizace zánětlivých změn:

- **circumskriptní** peritonitida – lokální
- **difúzní** peritonitida – rychlá, v celé peritoneální dutině s hnisavou komponentou nebo s příměsí střevního obsahu při perforaci = **sterkorální** peritonitida

**Hernie (kýla)** = vakovité vychlípení peritoneální dutiny.

**Kýlní brankou** (oslabené místo) **prochází kýlní vak** (peritoneum) s **kýlním obsahem** (nejčastěji střevní kličky,...).

Hernia libera – obsah je volný.

Hernia accreta – obsah je k vaku přirostlý.

Hernie reponibilní – lze zatlačit zpět.

Hernie nereponibilní -nelze zatlačit zpět

Skluzná kýla – obsahuje orgán částečně retroperitoneálně uložený (cékum, močový měchýř).

Nástěnná kýla – obsahuje pouze část obvodu střeva.

Komplikace:

- **inkarcerace (uskřinutí)** stlačení kýlního obsahu v brance spolu s cévním zásobením – hemoragická nekróza, gangréna a perforace s následnou peritonitidou – NPB

Topografické rozlišení:

- Vnější kýly – *inquinální*, *femorální* (stehenní), *umbilikální* (pupeční) , v oblasti linea alba, v jizvě (*in cicatrice*)
- Vnitřní kýly – kýla *omentální burzy*, *mezokolická* (Treitzova), *diafragmatická*

**Prolaps (výhřez)** = vystoupení břišního orgánu mimo přirozené hranice peritoneální dutiny v oblasti, kde je celistvost peritonea narušená

- Prolaps rekta **kompletní** nebo **slizniční** – často následkem chronické zácpy, stavy po porodu,...

**Nádory benigní** – jsou velmi vzácné: mezoteliom, adenomatoidní tumor

### **Nádory maligní**

- primární jsou vzácné – *maligní mezoteliom*
- sekundární jsou častější – *karcinóza peritonea* = četná drobná metastatická nádorová ložiska nádorů dutiny břišní – ovaria, tlustého střeva, pankreatu!



### **OTÁZKY**

- Vyjmenujte některá onemocnění dutiny ústní.
- Jaké znáte nemoci slinných žláz? Která jsou nejčastější onemocnění jícnu?
- Co víte o zánětech žaludku, tenkého a tlustého střeva?
- Které znáte nádory žaludku?
- Co je to střevní neprůchodnost a jak vzniká?
- Definujte kýlu a vyjmenuj různé druhy kýl.
- Co víte o nádorech tlustého střeva?

## **2.10 Patologie jater a žlučových cest**

### **Vrozené vývojové vady**

- jsou vzácné  
Např: vrozená polycystóza jater – mnohotné cysty

atrézie žlučových cest – vrozená neprůchodnost

### **Základní projevy jaterních onemocnění**

- laboratorní sledování bilirubinémie, hladiny ALP (alkalická fosfatáza), AST (aminotransferázy), ALT (aminotransferázy), GGT (glutamyltransferázy)
- Icterus – hyperbilirubinémie ( nekonjugovaná, konjugovaná a smíšená)

Cholestáza – nejčastěji při obstrukci žlučových cest, která se projevuje výrazným svěděním kůže

Jaterní selhání – akutní s nekrózou hepatocytů nebo chronické



### Mechanismy jaterních poškození

- akumulace různých látek v cytoplazmě hepatocytů – nejčastěji velkokapénková a malokapénková steatóza
- nekróza a apoptóza – zánik hepatocytů
- zánět – provází většinu procesů v játrech
- regenerace – u jater relativně vysoká zejména u mladých zdravých jedinců
- fibróza (zmnožení vaziva je částečně reverzibilní) a cirhóza (ireverzibilní proces)

### Cirhóza jater

je konečným stádiem mnoha jaterních onemocnění. Jde o nevratnou uzlovitou přestavbu jaterního parenchymu s variabilní velikostí uzlů ( malouzlová a velkouzlová cirhóza).

Příčiny:

- alkohol (60-70 %)
- virové hepatitidy
- nemoci žlučových cest v játrech
- autoimunní hepatitidy
- vrozené metabolické vady

Průběh a důsledky:

- poškození a snížená funkce hepatocytů
- vznik icteru
- vznik portální hypertenze ( zvýšení krevního tlaku – intrahepatální rezistence)
- zvýšené riziko vzniku hepatocelulárního karcinomu

Komplikace:

- **Ascites** = volná nezánetlivá tekutina v dutině břišní
- **Shunty** = tvorba cévních zkratk:
  - a) **jícnové varixy** → krvácení s hematemézou
  - b) **hemoroidy** → čerstvá krev ve stolici
  - c) **caput Medusae** – rozšířené cévy v okolí pupku
  - d) **pavoučkové névy** na kůži hrudníku
- **Splenomegalie** = zvětšení sleziny
- **Jaterní encefalopatie** = mozková dysfunkce z neschopnosti jaterních buněk odbourávat toxické produkty metabolismu → kóma → smrt
- **Infekce** = indukovaná bakteriální peritonitida

- **Trombóza portální žíly**
- **Hubnutí, svalová slabost** – v důsledku snížené tvorby proteinů
- **Gynekomastie** = zvětšování mléčné žlázy u mužů
- **Atrofie varlat** = zmenšování varlat

### Záněty jater

Podle délky průběhu: akutní a chronické

Podle původce: nejčastěji virové, méně často autoimunitní

#### **Virová hepatitida A**

- **oro-fekální přenos**, občas s těžkým průběhem

Původce: **RNA virus**

Inkubační doba: **15-50** dnů

Přechod do chronicity: **ne**

Přechod do cirhózy a karcinomu: **ne**

#### **Virová hepatitida B**

- **HBsAg** = australský antigen objevený 1965
- přežívá **v krvi a tělesných tekutinách**
- přenáší se **parenterálně (krví) a z matky na plod**
- může způsobit **asymptomatické nosičství** viru (asi 200 000 nosičů žije v Asii)
- existuje **očkování**

Původce: **DNA virus**

Inkubační doba: **28-160** dnů

Přechod do chronicity: **ano**

Přechod do cirhózy a karcinomu: **ano**

#### **Virová hepatitida C**

- akutní i chronický **průběh je často s minimálními příznaky** a projeví se u části pacientů až cirhózou
- přenos parenterálně

Původce: **RNA virus**

Inkubační doba: 14-160 dnů

Přechod do chronicity: **ano**

Přechod do cirhózy a karcinomu: **ano**

### **Virová hepatitida D**

- objevuje se **spolu s hepatidou B**
- přenos parenterálně

Původce: **RNA virus**

Inkubační doba: **variabilní**

Přechod do chronicity: **ano**

Přechod do cirhózy a karcinomu: **ano**

### **Virová hepatitida E**

- nákaza často ze **špatně tepelně upraveného vepřového masa**, vysoká nebezpečnost pro matku i plod, proto se doporučuje **vyhnout se konzumaci grilovaného masa v graviditě**
- 

Původce: **RNA virus**

Inkubační doba: **15-45 dnů**

Přechod do chronicity: **ne**

Přechod do cirhózy a karcinomu: **ne**

### **Toxické poškození jater**

- 1. Alkohol** – steatóza (při abstinenci může vymizet) → alkoholická steatohepatitida → fibróza → cirhóza (viz komplikace) a smrt
  - chronická nadměrná konzumace alkoholu vede k poškození mnoha dalších orgánů: slinivka břišní, žaludek, srdce, sliznice dutiny ústní,...
- 2. Léky** – u nadměrného užívání akutně (náhoda, sebevražda) nebo chronicky, často z neznalosti (příbalové letáky se nečtou, např. *paracetamol!*)
- 3. Houby** – nejčastěji jde o mykotoxin muchomůrky zelené (*Amanita phalloides*)

## Nádory jater

**Benigní** – kavernózní hemangiom, hepatocelulární adenom

## Maligní

- **hepatocelulární karcinom** – spojený s jaterní cirhózou a vyšším věkem pacientů, metastazuje do lymfatických uzlin, plic a kostí, terapie: resekce nebo transplantace jater
- **cholangiocelulární karcinom**

## Transplantace jater

- u pacientů s akutním poškozením nebo nevratným konečným poškozením jater
- velmi přísná indikační kritéria
- nemocná játra jsou příjemci odstraněna a na jejich místo jsou našita játra jater (srovnej s ledvinami!)
- u malých příjemců a dětí lze použít jen část jater
- v ČR se provádějí v Centru kardiovaskulární a transplantační chirurgie v Brně a v Institutu klinické a experimentální medicíny v Praze
- přežívání: 1 rok 90% pacientů, 10let 74% pacientů

## Onemocnění žlučníku a žlučových cest

**Cholelitiáza** = přítomnost kamenů ve žlučníku nebo ve žlučových cestách

- kameny mají různé složení: choelsterolové, pigmentové, smíšené
- komplikace: bolest, **kolika** = záchvatovitá bolest při pohybu kamene vystřelující podél žeber k páteři, iritace stěny se vznikem zánětu, perforace stěny žlučníku nebo penetrace do přilehlého orgánu nejčastěji střeva s vycestováním kamene, zaklínění kamene ve Vaterské papile a vznik hemoragické nekrotizující pankreatitidy

**Cholecystitida** = zánět žlučníku akutní nebo chronický

- **kalkulózní** u zaklínění kamene v krčku žlučníku a hromadění žluči s rozpínáním žlučníku
- **akalkulózní** u těžkých stavů s multiorgánovým selháváním
- **chronická** – následek opakovaných akutních procesů

Komplikace: jako u cholelitiázy, **hydrops žlučníku** = hlenovitá tekutina ve žlučníku po vstřebání žluči

**Cholangitida** = akutní je spojena se stagnací žluče (útlak, kámen, tumor) a pomnožením bakterií, často přechází v **septický šok**. Z extrahepatálních žlučodů se šíří vzestupně do jater: **biliární sepse** až **jaterní absces**. Příznaky: horečka, zimnice, třesavky, bolest v pravém podžebří.

**Nádory benigní** – adenom v oblasti Vaterské papily (*ampulom*). Projevy a komplikace stejné jako u obstrukce kamenem.

### Nádory maligní

- adenokarcinom žlučníku - nejčastěji u starších žen
- odhalen většinou až v inoperabilním stádiu (eventuální předchozí potíže jsou pacientem přisuzovány kamenům)
- prorůstání do přilehlé jaterní tkáň
- adenokarcinom žlučových cest – v oblasti jaterního hilu označován jako *Klatskinův tumor*
- prorůstání do okolních tkání – játra, dvanáctník, hlava slinivky břišní
- metastázy do jater a lymfatických uzlin

## OTÁZKY



- Jaké jsou typy zánětů jater?
- Co je to jaterní cirhóza?
- Vyjmenujte benigní a maligní nádory jater.
- Jaké komplikace kamenů ve žlučníku a žlučových cest znáte?

## 2.11 Patologie pankreatu

### Vrozené vývojové vady

- vzácné
- *ageneze* = nevyvinutí – neslučitelné se životem
- pankreas *annulare* – obkružuje dvanáctník → stenóza
- *ektopie* – části slinivky ve stěně žaludku, jejunu, ...

### Cystická fibróza pankreatu (dříve mukoviscidóza)

- autozomálně recesivně dědičné onemocnění se vznikem abnormálně hustých sekretů exokrinních žláz

- rozšiřování vývodů → hromadění sekretů → vznik cyst a atrofie okolní tkáně slinivky → fibróza → porucha vstřebávání tuků z nedostatku lipázy → hypovitaminóza A, D, diabetes mellitus
- *mekóniový ileus* u novorozenců – hlenová zátka v tenkém střevě
- ucpání žlučovýchvodů – rozvoj *biliární cirhózy*
- současné postižení slinných žláz, potních žláz (“slané děti“), plic, azoospermie a infertilita.

### Záněty

**Akutní pankreatitida = zánětlivá odpověď na samonatravení slinivky břišní vlastními**

#### **enzymy**

Příčiny:

- obstrukce (ucpání) vývodů kamenem, nádorem
- poškození alkoholem

Průběh: aktivace trypsinogenu → otok, nekrózy tukové tkáně, destrukce buněk slinivky, destrukce cév, akutní zánět → diseminovaná intravaskulární koagulace (DIC) → šokový stav

Podle rozsahu:

- akutní **intersticiální** pankreatitida
- akutní **nekrotizující** pankreatitida
- **hemoragická** pankreatitida – nejtěžší a nejrozsáhlejší
- umírá až 5 % pacientů, u přeživších hojení *pseudocystami*

**Chronická pankreatitida = trvale se zhoršující zánětlivý proces, u kterého je funkční tkáň nahrazována vazivem a dochází k nedostatečnosti exo – i endokrinního pankreatu**

Příčina: nejčastěji chronický **abúzus alkoholu**

Průběh a komplikace: bolest po jídle v okolí pupku šířící se k páteři, hubnutí, ikterus, objemná masná stolice, ascites, riziko vzniku karcinomu.

**Nádory exokrinního pankreatu benigní** - cystadenom

**Nádory exokrinního pankreatu maligní** – duktální adenokarcinom, cystadenokarcinom

Rizikové faktory: alkoholismus, kouření, chronický zánět, obezita, vyšší věk

Projevy a komplikace: závisí na lokalizaci – v oblasti hlavy projevy z útlaku žlučového, v oblasti těla a ocasu jsou velmi dlouho klinicky němé, rozšíření po peritoneu a do jater, hemoragický výpotek

**Nádory endokrinního pankreatu** – jsou vzácné, často neuroendokrinní s projevy hyperinsulinismu (u *inzulinomu*) a *Zollinger-Ellisonův syndrom* (u *gastrinomu*), dle produkce působků existují také: *glukagonom*, *somatostatinom*, *VIPom*, ...

## OTÁZKY



- Co je to mukoviscidóza?
- Jaké záněty slinivky břišní a jejich komplikace znáte?

## 2.12 Nefropatologie

Funkce ledvin: podílejí se na udržování acidobazické rovnováhy stejně jako plíce.

Stálost acidobazické rovnováhy je zajišťována systémem nárazníků:

- a) bikarbonátový (slabé kyseliny a jejich soli)
- b) nebikarbonátový (proteiny, hemoglobin, fosfáty)

Plíce: kyselina uhličitá + voda

Ledviny: vylučují H<sup>+</sup> ionty a resorbují bikarbonáty

pH moči může poklesnout až na 4,55

**Normální pH krve 7,4 (7,35 – 7,45)**

pH **pod 7,35 acidóza**

pH **nad 7,45 alkalóza**

**Metabolická acidóza = tvorba silných kyselin**

- kumulace laktátu
- hromaděním ketokyselin u diabetes mellitus
- zadržování kyselin u selhání ledvin

## *Speciální patologie*

- ztrátami zásaditých střevních šťáv u průjmů
- u popálenin

Kompenzace: prohloubené Kussmaulovo dýchání

### **Respirační acidóza = vylučování CO<sub>2</sub> dechem**

- při omezení dýchací plochy
- nemoci plic

### **Metabolická alkalóza = ztráty kyselin**

- při zvracení (úbytek žaludečních kyselin)
- nadměrné užívání antacid
- po diureticích

### **Respirační alkalóza = zvýšené vylučování CO<sub>2</sub>**

- -při hyperventilaci

Tvorba důležitých látek ledvinami:

**RENIN** - proteolytický enzym, který ve spojení s angiotenzinem I (z jater) vytvoří angiotenzin II, který způsobuje **VAZOKONSTRIKCI** = zvýšený krevní tlak !!!

**ERYTROPOETIN** - důležitý pro KRVETVORBU

### **Projevy renálních onemocnění**

**diuréza** – vylučování moči ± **1500** ml/den

**polyurie** – zvýšené množství moči **nad 3000** ml/den

**oligurie** - tvorba malého množství **pod 400** ml/den

**anurie** - **pod 100** ml/den

**polakisurie** – časté močení



**dysurie** – bolestivé močení

**azotémie** – zvýšená hladina dusíku močoviny a vzestup sérového kreatininu

**hematurie** – krev v moči se zachovalými erytrocyty

**proteinurie** – bílkovina v moči

**hemoglobinurie** – přítomnost **hemoglobinu** v moči (**bez erytrocytů**)

**glykosurie** – cukr v moči

**bilirubinurie** – **bilirubin** v moči

**urémie** – kombinace klinických a laboratorních znaků u pacientů se selháním ledvin ( azotémie, acidóza, minerálová dysbalance, anémie z deficitu erythropoetinu, prodloužení doby srážlivosti krve)

- **urémie chronická** – u terminálního nezvratného selhání ledvin  
komplikace: kardiální - **hypertenze** , **ztráta svalové hmoty**, **fibrinózní záněty** (*Treitzova kolitida, ezofagitida, gastritida* – **nauzea, perikarditida**), snadné **krváčení**, **encefalopatie** (edém mozku), periferní polyneuropatie, **svědění kůže**, **poruchy metabolismu vápníku**, fosforu a vitamínu D, sekundární hyperparathyreóza, renální osteodystrofie – **nemoci kostí**

**Akutní renální selhání** – vzniká během **několika dnů** až týdnů, přítomna oligurie až anurie a metabolická acidóza, u většiny pacientů při odpovídající léčbě dojde k obnovení správných renálních funkcí ( jen malá část přechází do chronicity)

Příčiny:

- **prerenální** – ztráta krve, dehydratace
- **renální** – nemoci glomerulů, tubulů a cév
- **postrenální** – obstrukce močových cest

**Chronické renální selhání** (chronická renální insuficience) – mírné, střední nebo těžké nevratné terminální, které se projevuje **urémií**

### **Klinické syndromy postižení ledvin**

**Izolovaná proteinurie** = únik bílkovin do moči, příčiny glomerulární nebo tubulární

**Nefrotický syndrom** = soubor příznaků jako důsledek těžké proteinurie:

- masivní **proteinurie** ( > 3,5g/den)
- **hypoalbuminémie**/hypoproteinémie

## Speciální patologie

- **otoky** – ráno hlavně v oblasti víček
- **hyperlipidémie** a lipidurie

**Izolovaná hematurie** = zvýšený počet erytrocytů v moči (> 10ery/1μl)

- mikroskopická hematurie – není okem patrná
- makroskopická hematurie – moč se barví červeně až do hněda

**Nefritický syndrom** = postižení při akutní glomerulonefritidě s různým stupněm renálního selhání:

- hematurie
- proteinurie
- hypertenze
- oligurie s azotémií a minerálovou dysbalancí

## Nemoci glomerulů

- a) **imunologicky podmíněné** – tvorba imunitních komplexů nebo autoprotilátek, které poškozují glomerulus
- b) **neimunitně podmíněné** na základě hemodynamických faktorů - hypertenze

Klasifikace podle:

- klinických znaků a syndromů
- **primární** (bez známého jiného onemocnění) a **sekundární** (jsou součástí jiného onemocnění)
- podle časového průběhu – **rychle progredující GN, akutní GN a chronické GN**

Základem je **morfologický obraz onemocnění glomerulů** = vyhodnocení biopsie ledviny! Světelná mikroskopie a imunofluorescence.

## Postižení glomerulů:

- difuzní – nadpoloviční většina glomerulů postižená
- fokální – jen některé glomeruly
- segmentální – část glomerulu

**Nemoc minimálních změn** – většinou u malých dětí 2-3roky s převahou chlapců

- nefrotický syndrom

**Akutní difúzní endokapilární proliferativní glomerulonefritida** (poststreptokoková, postinfekční) – imunokomplexová GN, jejíž příčinou je bakteriální infekce mimo ledviny.

- výskyt u dětí a mladistvých po streptokokové respirační nebo kožní infekci
- asi 14 dní po antibioticky vyléčené původní infekci se objevuje proteinurie a hematurie (nefritický syndrom)

**Rychle progredující glomerulonefritida** (extrakapilární, srpkovitá)

- velmi rychlý klinický průběh
- v Bowmanových pouzdrech glomerulů jsou tzv. **srpkky** = proliferující epitelové buňky, které utlačují kapilární kličky glomerulů a ty zanikají

### Cévní onemocnění ledvin

**Hypertenzní nefroskleróza**

**Infarkt ledviny**

**Hemolyticko-uremický syndrom (HUS)**

- epidemická forma je vázaná na infekci s průjmem u mladších jedinců
- forma s protilátkami proti komplementu a při užívání některých léků

### Nemoci tubulů a intersticia

= různorodé choroby postihující ledvinné tubuly a přilehlou tkáň (intersticiium).

**Akutní tubulární poškození** (často **nekróza**) – u šokových stavů. Tvorba intraluminálních válců, které způsobí obstrukci: moč neodtéká, vrací se do glomerulů, dochází k ledvinnému selhání.

**Toxická tubulointersticiální nefritida** – poškození nadměrným užíváním léků, nejčastěji analgetika .

**Akutní pyelonefritida** – hnisavý zánět ledvin, provázený horečkou a bolestí zad

- **80 %** vzniká **ascendentně** z ledvinné pánvičky, hromadění hnisu v ledvinné pánvičce = **pyonefros**, komplikace: vznik perirenálních **abscesů**
- 20 % vzniká hematogenně – u sepsí a pyémií

**Chronická pyelonefritida** – jako následek opakovaných nebo protražovaných akutních pyelonefritid

**Dialýza** = proces, který nahrazuje přirozenou funkci ledvin u pacientů, kteří ji ztratili buď dočasně, nebo trvale. se v krvi udržuje bezpečná hladina chemických látek a řídí se také krevní tlak. Některé funkce zdravých ledvin dialýza nedokáže nahradit, např. hormonální funkci. Zdravé ledviny vytvářejí erythropoetin nezbytný pro tvorbu krve a dialyzovaným pacientům se dodává injekčně. Dialýza nedokáže nahradit funkci zdravých ledvin při aktivní tvorbě vitamínu D.

**Hemodialýza** = krev pacienta je čištěna právě pomocí přístroje, který se nazývá umělá ledvina. Krev se jednou jehlou odvádí mimotělním krevním oběhem do dialyzátoru, kde se z ní filtrují odpadní látky – například močovina (urea), kreatinin a přebytečná voda. Očištěná krev se vrací druhou jehlou zpět do pacientova těla. Na hemodialýzu je nutno docházet do nemocnice nebo do dialyzačního centra obvykle třikrát týdně na 4 až 5 hodin. Dialyzovaný pacient musí dodržovat dietu a omezený příjem fosforu a draslíku. Také má omezen příjem tekutin. Komplikací dialyzovaného pacienta bývá chudokrevnost, vysoký tlak, nevolnost a únava. Problematická je psychická zátěž: nemožnost žít a pracovat jako dosud a vědomí, že jde o nevléčitelný stav, který lze vyřešit pouze transplantací ledviny. Tu nemůže podstoupit každý, například pacient s cukrovkou či rakovinou. **Peritoneální dialýza** je druhý způsob čištění organismu od škodlivých látek metabolismu. Krev se čistí uvnitř těla a to za pomoci peritonea. Do těla pacienta se musí denně přivádět a odvádět roztok, který krev čistí.



#### PRO ZÁJEMCE

[Dialyzační program \(hemodialýza, peritoneální dialýza\) | IKEM](#)

**Transplantace ledviny** = metoda léčby u nemocných s ledvinným selháním, kteří mohou být operováni a předpokládá se u nich dlouhodobá funkce. V České republice se provádí více než 50let. Je nutné potlačit imunitní reakci, která je příčinou rejekce (dárce rozpozná darovaný orgán = štěp jako cizí a imunitou ho ničí). Ledvina se umísťuje do břišní dutiny a vlastní poškozené a nefungující ledviny se zpravidla ponechávají na svém místě.



#### PRO ZÁJEMCE

[Program transplantace ledvin | IKEM](#)

## OTÁZKY



- Vyjmenujte a definujte záněty ledvin.
- Co je to urémie?
- Vyjmenujte odchylky množství a složení moči.
- Vysvětlete rozdíl mezi dialýzou a transplantací ledviny.

## 2.13 Urologická patologie

### Vrozené vývojové vady ledvin

**Polycystóza adultní** (dospělých) – autozomálně dominantní onemocnění, váha každé postižené ledviny může dosahovat více než 1kg (norma je 150g), útlak orgánů v retroperitoneu, krvácení, selhání

**Polycystóza infantilní** (dětí) – autozomálně recesivní, vzácná.

**Renální ektopie** – uložení mimo obvyklou lokalizaci: bludná ledvina (*ren migrans*)

**Podkovovitá ledvina** – srostlé dolní póly ledvin (*ren arcuatus*)

**Ageneze** - nevyvinutí ledviny

**Hypoplázie** – více než o 50% menší ledvina

### Vrozené vývojové vady močového měchýře

**Exstrofie** – měchýř je otevřen na povrch těla

**Vezikoureterální reflux** – špatný vývoj koncové části močovodu ve stěně měchýře, vede k opakovaným zánětům a hydronefróze

### Vrozené vývojové vady močové trubice a penisu

**Hypospádie** – vyústění močové trubice je na přední (horní) straně penisu (nikoliv na vrcholu žaludu)

**Epispádie** – vyústění močové trubice je na zadní (dolní) straně penisu

- obě vady jsou spojeny s opakovanými vzestupnými infekcemi močového ústrojí
- nutno je operovat co nejdříve – v předškolním věku

### Vrozené vývojové vady varlete

**Kryptorchismus** – porucha sestupu varlete do šourku

- varle může být umístěno v dutině břišní, tříselném kanálu, v horní části šourku
- komplikace: neplodnost !!!, vznik nádorů
- **orchidopexe** – chirurgická fixace varlete v šourku na správném místě

## **NÁDORY LEDVIN**

- malých rozměrů často objeveny náhodně sonograficky v rámci preventivní prohlídky
- dlouho rostou bezpříznakově
- u větších velikostí bolesti v zádech, hematurie, dysurie

### **Benigní nádory ledvin**

- **papilární adenom** – velikost 15mm
- **onkocytom** – hnědá barva, centrální jizva, velikost i několik centimetrů
- **angiomyolipom**

### **Maligní nádory ledvin**

- **světlobuněčný renální karcinom** ( starý název Grawitzův tumor) – u starších pacientů, často solitární, průměru několik cm, žluté barvy, s nekrózami a krvácením v centru, většinou nemetastazuje
- **papilární renální karcinom** - u mladších osob
- **chromofobocelulární karcinom** – vzácný, hnědý, solitární
- **nfroblastom (Wilmsův tumor)** – nádor dětského věku

## **NEMOCI VÝVODNÝCH CEST MOČOVÝCH**

**Urolitiáza** – přítomnost kamenů v močovém měchýři (**urocystolitiáza**) , močovodu (**ureterolitiáza**) a ledvinné pánvičce (**pyelolitiáza**)

Komplikace:

- **hematurie** ( i mikroskopická), **dysurie**
- **renální kolika** – náhlá příhoda, prudká záchvatovitá bolest s vyzařováním do beder, třísla až šourku (u žen do stydkých pysků)
- **opakované záněty**
- hydronefróza až atrofie ledviny

**Hydronefróza** – obstrukce odtoku moči z ledvinné pánvičky, její rozšíření, útlak ledvinného parenchymu, atrofie, chronické ledvinné selhání. Může být jednostranná i oboustranná.

Příčiny: zúžená místa na různých úrovních, reflux, litiáza

### Záněty

**Urocystitida** – zánět močového měchýře

- akutní – dysurie, hematurie, bolest v podbřišku
- chronická – u opakovaných akutních zánětů

**Ureteritida** – zánět močovodu

**Uretritida** – zánět močové trubice

**Pyelitida** – zánět ledvinné pánvičky často vede k **pyelonefritidě**

### **Benigní nádory**

- **urotelální papilom** – častější u mužů a kuřáků, má vzhled „rostlinky v akváriu“

### **Maligní nádory**

- uroteliální karcinom plochý a papilární
- urotelilární karcinom neinvazivní (in situ) a invazivní

Výskyt: ve všech částech vývodného systému s urotelem

Příznaky: **hematurie !!!**

Komplikace: prorůstání do prostaty, čípku děložního, stěny rekta, časté lokální recidivy

## ONEMOCNĚNÍ PENISU

Záněty – většinou patří mezi **sexuálně přenosné choroby**

- **syfilis** (příjice) – ulcus durum – *Treponema pallidum* – viz obecná patologie
- **granuloma inquinale**
  - **lymphogranuloma venereum** – *Chlamydia trachomatis*
  - **virové infekce**
  - **a) condyloma acuminatum** – HPV (lidský papilomavirus) – typy 6 a 11 považovány za nízkorizikové tvoří četné nebolestivé bradavičnaté výrůstky
  - **b) genitální herpes** – HSV2 – četné malé puchýřky
  - **kapavka** – *Neisseria gonorrhoeae*
  - Příznaky - pálení a řezání při močení a kapka hnisu na zevním ústí uretry

## *Speciální patologie*

- Šíření: na prostatu a nadvarle u muže  
na endometrium a vejcovody u ženy – NEPLODNOST z důvodu neprůchodnosti kvůli pozánětlivým srůstům
- **nep specifická zánětlivá** onemocnění postihují především předkožku a žalud (*balanopostitis*)

### Nádory benigní

- **prekancerózy**: penilní intraepiteliální neoplázie (**PeIN**) – zarudlé skvrny

### Nádory maligní

- **dlaždicobuněčný karcinom** – postihuje předkožku a žalud starších pacientů, invazivní tumor metastazuje do tříselných uzlin oboustranně, do plic, jater a kostí
- Rizikové faktory: *fimóza* (zúžení předkožky, kterou nelze přetáhnout přes žalud) pod níž se usazuje *smegma* (zapáchající odloupané epitelie).

Poznámka: u mužů obřezaných v ranném dětství se téměř nevyskytuje (absence fimózy a smegmatu)

## ONEMOCNĚNÍ VARLETE A NADVARLETE

**Torze varlete** – náhlá a velmi bolestivá příhoda, pootočení varlete a zaškrcení cévního zásobení s následnou ischemickou nekrózou a hemorrhagickou infarzací

### Záněty

*Orchitis* – zánět varlete

*Epididymitis* – zánět nadvarlete

*Orchiepididymitis* – společný zánět varlete a nadvarlete - často oboustranné, akutní

Bakteriální:

- původce: *Neisseria gonorrhoeae* u mladších mužů – kapavka
- příznaky: teplota, bolest, otok

Virové:

- původce: *virus příušnic* často způsobuje poškození varlat u 30-40% postižených dospívajících a dospělých mužů (eventuálně až neplodnost!)

### Nádory



a) **Germinální** – nejčastější maligní nádory od puberty do padesáti let  
**Teratom** – prepubertálně vzniklé se chovají benigně, postpubertálně vzniklé mají maligní potenciál, jsou součástí smíšených tumorů. Vzhled je solidní nebo cystický. Obsahuje tkáň sliznice respiračního či zažívacího traktu, tkáň kostní (někdy i zub), chrupavčitou i mozkovou.

**Seminom** – maligní nádor dospělých mužů, často spojený s kryptorchismem

Příznaky: hmatná bulka, mírná bolestivost, jednostranný výskyt

Metastazování: do uzlin podél aorty, do jater, plic a kostí.

Velmi dobrá prognóza – úspěšná léčba.

**Embryonální karcinom** – mladší dospělý věk, časně metastazování, díky léčbě dobrá prognóza

**Nádor ze žloutkového váčku** – často součást smíšených tumorů varlete

**Choriokarcinom** – vysoce maligní, součást smíšených nádorů, krevnaté nádorové masy, buňky připomínají časná stadia placentární tkáň, časně metastázy do plic, jater a mozku.

b) **Nádory ze zárodečné lišty** – jsou vzácné:  
**nádor z Leydigových buněk**

**nádor ze Sertoliho buněk**

c) **Lymfomy** – vzácné, většinou **B-lymfomy**

**PRO ZÁJEMCE**



preventivní program [STK pro chlapy](#)

## ONEMOCNĚNÍ PROSTATY

**Záněty:**

**Prostatitida** – zánět prostaty dospělých mužů

- **Akutní bakteriální** – horečky, třesavka, bolest malé pánve, perinea a rekta, dysurie. Nejčastější původce: *Escherichia coli*.
- **Chronická** – příznaky jsou méně vyjádřeny, ale dlouhodobě obtěžující.
- **Granulomatózní** – napodobuje karcinom, příčinou bývá syfilis, TBC, mykózy

**Hyperplázie prostaty** – benigní záležitost postihující starší muže (více než 50% mužů nad 60let) bez souvislosti se sexuální aktivitou, hmotností, či povoláním.

Příčina: snad *hormonální dysbalance poměru testosteronu a estrogeneru*

Projevy: *uzlovité zvětšení*, konzistence elastická až tuhá s následnou *obstrukcí prostatické části močové trubice*.

Průběh: **dysurie** – nucení na močení, slabý proud moči, přerušované močení, neúplné vyprázdnění měchýře, následná **hyperplázie svaloviny** močového **měchýře**, opakované **cystitidy**, oboustranná **hydronefróza** a někdy i **chronické tubulointersticiální nefritidy, litiáza**

Terapie: TUR – **transuretrální resekce**

### Nádory prostaty

**Benigní** – se téměř nevyskytují

**Maligní** – **adenokarcinom prostaty** – druhá nejčastější malignita mužů!!!

- v časných fázích je klinicky němý, proto je důležité zjišťování hladiny **PSA** (**prostatický specifický antigen**) z krve v rámci preventivních prohlídek u mužů nad 50let, jde o velmi citlivý marker
- postihuje *periferní a zadní zóny prostaty*
- klinické příznaky jsou neurčité, v období rozvinuté choroby je prostata *velmi tuhá při vyšetření per rectum*
- na základě punkce prostaty je z několika drobných válečků patologem histologicky diagnostikován typ karcinomu a jeho grading v rámci *Gleasonova skóre* (součet dvou nejčastějších Gleasonových gradů 1-5)
- metastazuje do lokálních *lymfatických uzlin* (někdy až na levé straně krku) a *do kostí* (kost křížová – bolesti dolní části zad u starých mužů nebagatelizovat!!!, ale došetřit)



**PRO ZÁJEMCE**

[Movember - O nás - Nadační fond MUŽI PROTI RAKOVINĚ](#)

[Video — Tep 24 — Česká televize \(ceskatelevize.cz\)](#)

## OTÁZKY



- Co je to hyperplázie prostaty?
- Jaké znáte nádory penisu?
- Co je to PSA?
- Vyjmenujte některé nádory varlete.
- Co je to kapavka?
- Vyjmenujte nádory ledvin.
- Co je to hydronefróza a jaké jsou její příčiny?

## 2.14 Gynekopatologie

### VROZENÉ VÝVOJOVÉ VADY

Nejčastěji postihují tělo děložní:

**uterus septus:** dutina děložní rozdělena septem

**uterus bicornis:** děložní tělo rozštěpeno ve 2 rohy

**uterus duplex:** kompletní zdvojení dělohy se 2 čípký; zdvojení se může týkat i pochvy

### ONEMOCNĚNÍ VULVY

**Záněty:** *vulvitis a vulvovaginitis*

a) **Neinfekční** – alergické (kontaktní dermatitida), lékové erupce, psoriáza, atopická dermatitida s erytémem, svěděním a následným škrabáním

b) **Infekční**

**Virové:**

- puchýřkovité **herpetické záněty** (HSV)
- nízce rizikové sérotypy HPV – **condylomata accuminata** – bradavičnaté výrůstky
- vysoce rizikové sérotypy HPV – **prekancerózy** – bělavá nebo červená ložiska

**Bakteriální:**

- **syfilis** – ulcus durum – *Treponema pallidum*
- **kapavka** – *Neisseria gonorrhoeae*

**Mykotické:**

- **vulvovaginální kandidóza** – *Candida albicans* – častá u diabetiček

**Parazitární:**

- infekce **roupy** – *Enterobius vermicularis*
- **zákožka svrabová** – *Sarcoptes scabiei* – v místech ochlupení

**Nenádorové epitelové léze:**

**Cysta Bartholinské žlázy** – podkožní bulka, která může být komplikovaná zánětem

**Lichen sclerosus** – bělavé plošky – **leukoplakie s atrofii** epitelu se svěděním, mohou vést až ke stenóze introitu poševního

**Lichen simplex chronicus** – **hyperplázie epitelu** se začervenalými plochami s podobnými projevy jako u lichen sclerosus

**Nádory vulvy:**

Benigní - vzácné: lipom, hemangiom

Prekancerózy - vulvární intraepiteliální neoplázie (VIN)

**Léze asociovaný s HPV infekcí = u-VIN** (usual VIN = obvyklého typu)

**Léze bez souvislosti s HPV infekcí = d-VIN** (diferencovaný VIN)

Maligní –

**Dlaždicobuněčný karcinom** vzniká většinou v **souvislosti s d-VIN** u žen nad 60 let, růst plochý s ulcerací nebo bradavičnatý, metastazuje do lymfatických uzlin.

**Bazocelulární karcinom** (bazaliom) – zpravidla nemetastazuje.

**Extramamární Pagetova choroba** – **intraepiteliální** šíření velkých nádorových buněk. Nádor imituje ekzém, projevuje se zarudnutím se svěděním.

**Maligní melanom** je vzácný.

**ONEMOCNĚNÍ VAGINY**

**Záněty: vaginitis, kolpitis**, často současně se záněty vulvy – **vulvovaginitid**

Příznaky: **vaginální výtok** („fluor“) – na rozdíl od běžného sekretu se liší množstvím, barvou, zápachem.

**Mikrobiální obraz poševní = MOP – 6 typů:**

1. normální – Doderleinův laktobacil
2. nehnisavý – mléčný
3. hnisavý – nažloutlý
4. gonorhoický – v akutní fázi je hnisavý
5. trichomonádový – řídký zpeněný, šedavý až nazelenalý
6. mykotický – bělavý až tvarohový

Většinou záněty infekční s narušením normální vaginální mikroflóry s vymizením *Lactobacillus spp.* a změnou pH (normální je kyselé). Bakteriální, virové, mykotické a parazitární infekce. Některé jsou pohlavně přenosné!

**Nádory:**

Benigní – vzácné – dlaždicobuněčný papilom

Maligní - **dlaždicobuněčný karcinom** vzniká na podkladě **prekancerózy VaIN – vaginální intraepiteliální neoplázie**

**ONEMOCNĚNÍ HRDLA DĚLOŽNÍHO = ČÍPKU**

**Záněty: cervicitis**

Neinfekční – mechanická traumatizace nitroděložním tělískem, pesary, tampony,...

Infekční – virové, bakteriální a mykotické

- časté, vznikají přestupem z vaginy a neléčené pokračují dále do dutiny děložní a vejcovodů, které mohou vést až k **zánětlivému onemocnění pánve** – „pelvic inflammatory disease“ = **PID**
- zdroj infekce během gravidity – chorioamniitis – spontánní abort – intrauterinní úmrtí

**Pseudotumory:**

**Ectropium** – přesun endocervikální sliznice na exocervix, červené plošky s následnou erozí a krvácením

**Cervikální polyp** – výrůstek endocervikální sliznice

**Ovulóza** – cysty endocervikálních žlázek

### **Prekancerózy:**

Jde o **dysplastické změny** povrchového dlaždicového epitelu čípku, které se dříve klasifikovaly do 3 stupňů jako cervikální intraepiteliální neoplázie = CIN 1, CIN 2 a CIN 3, ale nyní se užívá hodnocení v souvislosti se vztahem k HPV lézím: **LSIL = low grade skvamózní intraepiteliální léze** a **HSIL = high grade skvamózní intraepiteliální léze**.

V dlaždicovém epitelu se vyskytují **koilocyty** = HPV infikované buňky s nepravidelnými jádry a projasněním cytoplazmy v jejich okolí, tzv. „haló“.

LSIL = CIN 1, změny buněk nepřesahují dolní třetinu dlaždicového epitelu

HSIL = CIN 2, změny buněk nepřesahují dvě třetiny dlaždicového epitelu

= CIN 3, změny buněk přesahují dvě třetiny dlaždicového epitelu

Terapie: excize, konizace

### **Nádory:**

**Karcinom čípku** je 3. nejčastější maligní nádor žen na světě (po karcinomu prsu a tlustého střeva).

Spojen s vysoce rizikovými sérotypy HPV – „high risk“, kterých je asi 15, nejdůležitější jsou 16 a 18, dále 31,33 a 45.

Riziko vzniku karcinomu se zvyšuje s časným zahájením sexuálního života a s počtem sexuálních partnerů, poruchou imunity, kouřením. Vyšší výskyt u starších žen souvisí s vynecháním gynekologických prohlídek po klimakteriu!

Prevence: věrnost, malý počet sexuálních partnerů, kteří nejsou promiskuitní, **pravidelné gynekologické prohlídky** 2x ročně s provedením **cervikální skriningové cytologie**. Od ledna je součástí preventivní gynekologické prohlídky u žen ve věku 35 a 45 let **HPV DNA test**, který lékaře v případě jeho pozitivitu informuje o možnosti, že žena může mít dosud nerozpoznaný nádorový proces. V případě pozitivitu sérotypů 16,18 a 45 doporučí pacientku k podrobnějšímu kolposkopickému vyšetření. Pacientka absolvuje kontroly včetně gynekologické cytologie 2x ročně.

Ke snížení výskytu karcinomu může vést i **očkování proti HPV** infekci PŘED zahájením sexuálního života nejen u dívek, ale i u chlapců.

## PRO ZÁJEMCE



### [Screening karcinomu děložního hrdla od roku 2021 - VZP ČR](#)

**Dlaždicobuněčný karcinom** – postihuje povrchové partie čípku, tvoří 80% tumorů této oblasti.

**Adenokarcinom** – postihuje hluboké partie čípku v cervikálním kanále.

Klinický průběh a komplikace: abnormální nebo kontaktní krvácení, výtok, bolest.

Metastazování do plic, jater a na peritoneum, prorůstání do okolních orgánů – močový měchýř, rektum.

## ONEMOCNĚNÍ TĚLA DĚLOŽNÍHO

### Záněty: endometritis

- a) **nesouvisející s graviditou** – často souvisí s nitroděložním tělískem, nejzávažnější je infekce vláknitými anaerobními bakteriemi *Actinomyces israeli* – **aktinomykóza** a infekce *Neisseria gonorrhoeae* – **kapavka**
- b) **související s graviditou a porodem** – časté a většinou **aseptické**, souvisí se zadržením zbytků placentární tkáně v dutině děložní po potratu, spontánním porodu nebo císařském řezu. Při nedodržení hygienických standardů se mění na infekční se vznikem **puerperální sepse** s vysokou úmrtností (např. kriminální aborty).

**Endometrióza** = přítomnost endometriální tkáně **mimo endometrium** a myometrium. Opakované krvácení do těchto ložisek podléhá cyklickým hormonálním vlivům a vede ke vzniku endometriálních cyst (hnědé zbarvení = „čokoládové cysty“).

Příznaky: nespecifické – bolesti zad, při styky, nepravidelné krvácení, dokonce i neplodnost - *infertilita*

**Funkční změny endometria** = odchylky od cyklických hormonálních změn v reprodukčním období ženy.

**Dysfunkční krvácení** – abnormální krvácení u premenopauzálních žen nezávislé na normálním menstruačním cyklu, souvisí s estrogeny nebo s gestageny

Hyperplázie endometria – **difuzní ztlustění** endometria související s vyšší hladinou estrogenů

- bez atypií
- s atypiami

**Endometriální polypy** – **fokální zbytnění** endometria u žen různého věku způsobující abnormální děložní krvácení

### **Nádory endometria:**

Benigní – se nevyskytují

Maligní – **karcinom endometria**

**I.typ** – asociované se **zvýšenou hladinou estrogenů**, většina karcinomů endometria, dobrá prognóza

- low grade endometroidní karcinom
- mucinózní karcinom

Rizikové faktory: obezita, diabetes mellitus, vyšší počet menstruačních cyklů

**II.typ** – **bez** souvislosti s hyperestrinismem, horší prognóza

- serózní karcinom, světlobuněčný karcinom, high grade endometroidní karcinom  
Průběh a komplikace: abnormální krvácení (u starších žen náhle v menopauze), bolest spontánní nebo v průběhu pohlavního styku, v pokročilých stádiích prorůstání do okolních orgánů.

### **Nádory myometria:**

**Benigní**

**Leiomyom** – nádor z hladké svaloviny, nejčastější nádor dělohy vyskytující se u žen středního věku, jsou kulovité a ostře ohraničené. Rostou **submukózně** (pod endometriem), **intramurálně** (ve svalovině těla děložního) a **subserózně** (vyklenují se pod povrchem dělohy). Malé jsou zjištěny náhodně při ultrazvukovém vyšetření, ženě nepůsobí obtíže. Velké (průměr několik centimetrů) nebo mnohočetné leiomyomy tlakem na močový měchýř způsobují částečnou **inkontinenci** nebo tlačí dělohu do pochvy (**prolaps** dělohy).



## Maligní

**Leiomyosarkom** – vzácný, neostře ohraničený maligní nádor hladké svaloviny dělohy vzniká nejčastěji bez souvislosti s leiomyomy.

Rychlý růst, časná angioinvaze, metastázy do plic, špatná prognóza.

## ONEMOCNĚNÍ VEJCOVODŮ

### Záněty: salpingitis

- vznikají samostatně nebo jako součást jiných zánětlivých procesů z okolí (zánětlivé onemocnění pánve – „PID“)
- **akutní** – nejčastěji bakteriální – se vznikem *pyosalpinx* (hnisavý zánět s rozšířením vejcovodu podobný abscesu) bývá spojen se zánětem vaječníku = **tuboovariální absces (adnextumor)**
- **chronická** – pokračování akutní salpingitidy vede k rozsáhlým **srůstům** v lumen vejcovodu, které při oboustranném postižení mohou způsobit **infertilitu** (neplodnost), také může vzniknout *hydrosalpinx*, kdy je hnis nahrazen serózní tekutinou

### Nádory:

Benigní – vzácné

**Maligní** – **high grade serózní karcinom**, často ve spojení s ovariem, je vysoce agresivní

## ONEMOCNĚNÍ VAJEČNÍKŮ

### Záněty: spojeny se záněty vejcovodů – tuboovariální absces

**Syndrom polycystických ovárií** = syndrom způsobený poruchou hormonálních regulací na hypothalamo-hypofyzární-ovariální ose. Diagnostikuje se většinou ve třetí dekádě u žen s anovulačními cykly, oligo- až amenorrhoeou, hyperandrogenismem (projevy hirsutismu – růst vousů, alopecie - plešatost, akné). Ovaria jsou zvětšena až 5x, mají ztlustělý povrch a pod ním mnoho cyst velikosti max 1cm.

**Cysty** – dutiny vyplněny výstelkou.

- **inkluzní** – zcela benigní, klinicky nevýznamné, vznikají zanořením povrchového mezotelu
- **folikulární a cysta žlutého tělíska** - jsou normální součástí hormonálního cyklu

- **endometroidní** – forma endometriózy, často průměr nad 5cm, hnědý obsah z opakovaného krvácení, proto název „čokoládová cysta“

## Nádory:

Dle biologické povahy je dělíme na **benig ní**, **hraniční** (= „border line“) a **maligní**

### 1. Epitelové

#### a) serózní

- benigní serózní cystadenom – nad 1cm průměr
- hraniční serózní tumor = S-BTO (serózní border line tumor ovaria) – cysta s papilárními výrůstky do lumina, častý rozsev po peritoneu
- serózní karcinom
  - **low grade** – v časných stádiích dobrá prognóza, bohužel často pozdě diagnostikován, ascites, rozsev po peritoneu
- **high grade** – postihuje obě ovaria a omentum, agresivní nádor, rozsev po peritoneu, jde o **nádory s nejhorší prognózou** ze všech nádorů vnitřního genitálu

#### b) mucinózní

- **benigní mucinózní cystadenom** – jednostranné, multilokulární a obrovské (průměr i 30 cm)
  - **hraniční mucinózní nádor** – obrovské (až 50cm průměr)
  - **mucinózní karcinom** – jednostranný a vzácný
- c) **světlobuněčný karcinom** – vzácný, špatná prognóza, nereaguje na chemoterapii  
d) **endometroidní karcinom** – **častý**, vzniká v endometrióze vaječníku, prokrvácený

### 2. Sekundární nádory ovária = metastázy

- do vaječníků metastázuji karcinomy prsu, tlustého střeva, žaludku a pankreatobiliární oblasti
- „**Krukenbergův nádor**“ – oboustranné metastázy karcinomu z prstenčitých buněk nejčastěji ze žaludku

### 3. Sex-cord stromální nádory – vzácné: ovariální **fibrom**, **tékom**, nádor z Leydigových buněk, **nádor z buněk granulózy** (adultní a juvenilní typ)

### 4. Germinální nádory

**Teratomy** – nádory ze tří zárodečných vrstev, obsahují různé typy tkání (obdoba teratomů varlete)

- **Zralý** – benigní, obsahuje zralé epitely, kůži, chrupavku, kostní tkáň (i zub), mozkovou tkáň i tkáň štítné žlázy. Většina je cystická. **Dermoidní cysta** – obsahuje jen kůži s adnexy (převaha žlutého kožního mazu s chlupy).
- **Nezralý** – velmi vzácný, maligní

### Dysgerminom ovária

### Nádor ze žloutkového vaku

### Embryonální karcinom

### Non-gestační choriokarcinom

## OTÁZKY



- Vyjmenujte některé choroby zevního genitálu ženy.
- Vysvětlete zkratku MOP.
- Jaké typy prekanceróz děložního čípku znáte?
- Jaké jsou nejčastější nádory dělohy?
- Jak dělíme nádory ovária?
- Co je Krukenbergův nádor?

## 2.15 Patologie těhotenství

**Mimoděložní těhotenství (extrauterinní gravidita)** – přítomnost plodového vejce mimo děložní dutinu

- **tubární gravidita** – ve vejcovodu – nejčastější
- ovariální gravidita a abdominální gravidita – vzácné

Průběh: v počáteční fázi bezpříznakový, zvětšující se plodové vejce ve vejcovodu napíná jeho stěny až k **ruptuře** (prasknutí) a **krvácení do dutiny břišní** (někdy až hemoragický šok) = **náhlá příhoda břišní**

### Onemocnění placenty, pupečnicku a plodových obalů

#### Abnormality placenty:

**Placenta praevia** – včestné lůžko, placenta je umístěna v dolní části dutiny děložní a částečně nebo úplně překrývá vnitřní děložní branku – brání průchodu plodu při porodu = překážka. Příznakem bývá někdy bezbolestné krvácení v druhé půlce gravidity.

**Vasa praevia** – abnormálně uložené cévy placenty, které procházejí přes vnitřní branku dělohy – útlak, trombóza nebo ruptura v průběhu gravidity nebo porodu.

**Placenta accreta** - zvýšená adheze placenty s poruchou odlučování – obtížné odlučování placenty ve třetí době porodní – vede k možnému prodlouženému krvácení po porodu a následné hysterektomii.

**Retence placenty** – zadržení části placenty v dutině děložní po porodu vede k poruše zavinování placenty, prodlouženému krvácení, nekróze a infekci.

**Abrupce placenty** – předčasné odlučování placenty provázené krvácením nejčastěji po 20. týdnu gravidity. Mezi placentou a stěnou děložní vzniká **retroplacentární hematom** – spontánní nebo pourazový (při autonehodě). Plod je ohrožen hypoxií až asfyxií, předčasným porodem a intrauterinním úmrtím. Matku ohrožuje krvácení, hemoragický šok až DIC (diseminovaná intravaskulární koagulace).

Odchylky tvaru placenty:

- *placenta membranacea* – membranózní, velká a tenká
- *placenta biloba, triloba, multiloba* – kompletní rozdělení na dvě, tři nebo více částí
- *placenta bipartita, tripartita, multipartita* – nekompletní rozdělení na dvě, tři nebo více částí
- *placenta succenturiata* – přídatná, mnohem menší velikosti, avšak spojena s hlavní placentou plodovými obaly

**Placentární infarkt** – ostře ohraničené ložisko **ischemické nekrózy**, velká centrálně uložená splývající nebo mnohočetná menší ložiska před 20. týdnem gravidity vzniklá **náhle** vedou k hypoxii plodu, **asfyxií** až nitroděložnímu úmrtí. Drobná četná **postupně** vznikající mohou vést k **růstové retardaci** plodu (pomalejšímu růstu proti normě).

**Chorioangiom = hemangiom** placenty, většinou bezvýznamný. Ve větších rozměrech může způsobit oběhové přetížení plodu, jeho srdeční selhávání až hydrops.

**Abnormality pupečníku:**

**Marginální úpon** – odstup z okraje (nikoliv centra) placenty

**Uzly pupečníku**

- a) **pravý uzel** – vzniká u dlouhého pupečníku a velkého množství plodové vody ve

druhém trimestru, kdy se plod začíná více pohybovat. Utažení uzlu vede ke kompresi cév, hypoxii až asfyxii plodu a nitroděložnímu úmrtí.

- b) **Nepravý uzel** – je lokální vyklenutí pupečníku s vinutými cévami bez klinického významu.

**Torze** – otočení pupečníku podél dlouhé osy

**Strangulace** – omotání kolem krku nebo končetiny plodu

**Stlačení** v porodních cestách při porodu

**Prolaps** pupečníku – výhřez z porodních cest před plodem při porodu

- společným znakem je **dlouhý pupečník** a **komprese** (stlačení) **pupečnickových cév s trombózou**, asfyxií a úmrtím plodu

**Aplázie a hypoplázie umbilikální artérie** – jedna ze dvou tepen je zúžená nebo nepřítomná.

### Záněty:

**Akutní chorioamniitida** – hnisavý flegmonózní až abscedující zánět vznikající nejčastěji vzestupnou cestou z pochvy a hrdla děložního, často u předčasného odtoku plodové vody. Jde o **intraamniální infekci** postihující veškeré tkáně – placentu, pupečník, plodové obaly, plodová voda i plod. V **časných fázích** gravidity – **spontánní abort**, v **pozdějších fázích** – **předčasný porod**, kdy je plod ohrožen adnatní (vrozenou) infekcí až sepsí. Matka je ohrožena poruchou zavinování dělohy s krvácením, lokálním hnisavým zánětem až puerperální infekcí až sepsí.

**Puerperální sepse** (dříve „horečka omladnic“) – akutní **zánětlivé stavy** rodičky vznikající v **šestinedělí**. Začínají lokálně v děloze a končí sepsí.

**Hematogenní (transplacentární) infekce** – vzácné onemocnění, jako první jsou postiženy placentární klky = **akutní infekční vilitida** (u syfilis, TBC). Chronická infekční vilitida může být způsobena mnoha mikroorganismy, z nichž nejčastější tvoří zkratku **TORCH** (**T**oxoplazmóza, **O**thers = jiné, **R**ubeolla, **C**ytomegalovirus a **H**erpes simplex virus)

**Gestační trofoblastická nemoc** – patologický proces **postihující matku**, ale patologická tkáň je fetálního původu. Souvisí s probíhajícím nebo ukončeným těhotenstvím.

**Perzistující trofoblastická invaze** – proliferace vilózního (z placentárních klků) trofoblastu, která většinou spontánně zaniká.

**Hydatidózní mola** – nenádorová proliferace trofoblastu s rizikem maligní transformace.

- a) **parciální** hydatidózní mola, tzv. molární těhotenství – spojena často s *missed abortem* (zamlklým potratem), kdy plod není vůbec založen.
- b) **kompletní** hydatidózní mola, nejčastější tzv. molární těhotenství s **edémem**

**bezcévných klků** (hrozničky), které vyplňují rozšířenou dutinu děložní, embryo není přítomno! Zvýšení hladiny  $\beta$ -hCG v krevním séru.

a)+b) vzniká následkem patologicky proběhlé fertilizace (oplození) vajíčka za vzniku zygoty s chybným karyotypem, nejsou spojeny s normálním těhotenstvím. Dochází k poruše vývoje a zániku embrya a chybnému vývoji placenty.

c) **invazivní** hydatidózní mola – invazivní a destruktivní růst placentárních klků do myometria

Příznaky časně: nespecifické, vaginální krvácení

**Gestační choriokarcinom** – **vzácný** maligní trofoblastický nádor bez přítomnosti klků, nádorový trofoblast infiltruje děložní stěnu, angioinvasze, krevnaté metastázy v plicích, játrech i mozku. Má **DOBROU prognózu**, velmi citlivý na chemoterapii, **vyléčitelný** i ve stádiu metastáz. Před obdobím s chemoterapií byl jednoznačně smrtící

**(Pre)eklampsie** = **hypertenzní choroby v graviditě**, které postihují asi 5% těhotných žen.

Rizikové faktory: (pre)eklampsie v předchozí graviditě, žádná předchozí gravidita, vícečetné gravidity, po asistované reprodukci, dále u autoimunitních nemocí, diabetes mellitus a obezity, ...).

Přesný mechanismus rozvoje není znám, jde o systémovou reakci organismu na abnormálně utvářenou placentu. Placentární cévy se zužují, placentární ischemie, systémová hypertenze, hypoperfúze orgánů .... DIC (diseminovaná intravaskulární koagulace) až edém mozku, křeče.

Matka: poškození ledvin, mozku, jater, nadledvin, srdce a adenohipofýzy – trombózy cév, ischemie, nekrózy, plicní edém a ascites.

Placenta: infarkty, abrupce, retroplacentární hematom.

Plod: předčasný porod, nízká porodní hmotnost i nitroděložní úmrtí.

**Preeklampsie** – systémová hypertenze matky v graviditě s orgánovými projevy v ledvinách, játrech, mozku a placentě. Alternativní název: **EPH gestóza** (edémy, proteinurie, hypertenze).

Klinický průběh a komplikace:

- systémová hypertenze ( $\geq 140/90$  mm Hg)
- proteinurie ( $\geq 300$ mg/den)
- generalizované edémy

varianta preeklampsie: **HELLP syndrom** (Hemolysis, Elevated Liver enzymes, Low Platelets) – významně ohrožuje matku i plod a vyúsťuje v potrat nebo předčasný porod.

Terapie: **indukce porodu** nebo **porod císařským řezem!**

*Eklampsie* – je následek neléčené preeklampsie, stav tonicko-klonických křečí s následným kómatem.

#### Akutní komplikace těhotenství a porodu matky

= život ohrožující rychle progredující stavy s vysokou úmrtností: hemoragický šok, septický šok, diseminovaná intravaskulární koagulace, eklampsie, plicní embolie.

Embolie plodové vody – průnik amniální tekutiny do krevního oběhu matky trhlinami v děložních žilách a vede k multiorgánovému selhání. Probíhá v průběhu porodu nebo těsně po něm. Jde o kritický stav s 20 - 50% úmrtností bez možností prevence. Naštěstí jde o vzácný stav.

Vzduchová embolie – průnik vzduchu do žil dělohy při abrupci placenty nebo císařském řezu vedoucí ke kardiopulmonální insuficienci.

### OTÁZKY



- Vyjmenujte některé abnormality placenty a pupečníku.
- Co je to preeklampsie?
- Jak vznikají záněty placenty?

## 2.16 Patologie prsu

Vyšetřovací metody:

- aspekce - pohled
- palpace - pohmat
- mamografie – rentgenové vyšetření tzv. měkkým zářením
- ultrazvuk – sonografické vyšetření
- magnetická rezonance – s vysokou senzitivitou u nosiček genu BRCA1 a BRCA2

Metody odběru ložisek v prsu k určení přesné diagnózy:

- „**core-cut**“ **biopsie** – odběr vzorku (punkční váleček) tlustou jehlou
- **resekce** – odstranění části prsu: *parciální mastektomie, kvadrantektomie, lumpectomie*
- totální **mastektomie** – odstranění celého prsu
- odběr **sentinelové** (spádové) **lymfatické uzliny** v axile (podpažní jamce)

- exenterace (vynětí) axilárního tuku s lymfatickými uzlinami

### **Vrozené vývojové vady prsu**

**Ektopická prsní žláza** – výskyt kdekoliv v oblasti mléčné lišty - od axily až po tříslu, často zpozorováno v pubertě

**Nadpočetná bradavka** – (*polythelie*) – častější, také v oblasti mléčné lišty, ale BEZ přítomnosti mléčné žlázy

### **Zánět prsu - mastitis**

**Akutní hnisavá mastitida** – typická v období kojení (*puerperální mastitis*), vstupní branou je traumatizovaná bradavka, ložisko je různě veliké, bolestivé, přilehlá kůže je červená, bývá flegmonózní až abscedující. Terapie antibiotiky.

**Chronická mastitida** – u dilatovaných vývodů a v okolí cyst.

**Granulomatózní mastitida** – nebolestivé ložisko imitující nádor.

### **Nenádorové ložiskové léze**

**Fibrocystické změny** – nejčastější změny v prsní žláze u postmenopauzálních žen, souvisí s hormonálními dysbalancemi a nepravidelnou atrofií žlázy, zmnožení vaziva, rozšíření (dilatace) vývodů, zmnožení epitelu vývodů (*duktální hyperplázie*) a lalůček (*lobulární hyperplázie*), někdy s prekancerózními změnami (*atypická hyperplázie*) lalůček nebo vývodů.

**Adenóza** – proliferativní léze u žen ve třetí a čtvrté dekádě života, **zmnožení lalůček** a jejich neuspořádaný růst, tvoří ložisko – někdy hmatné (**adenózový tumor** – správněji **pseudotumor**) s mikrokalcifikacemi na mamografickém obrazu.

**Radiální jizva** – proliferativní proces velikosti max 3 mm s paprscitě utvářenými okraji s jizevnatým vazivem centrálně imitující nádor.

**Lipofagický granulom** – regresivní často posttraumatické změny tukové tkáně prsu, nikoliv změny vlastní mléčné žlázy. Hmatný, napodobuje tumor.

**Změny po zavedení prsních implantátů** – vzniká obrovskobuněčný granulomatózní zánět typu kol cizích těles, nikoliv na inertní obal kapkovitého či diskovitého implantátu, ale jako reakce na obsah implantátu. Velmi tuhý obal – vazivová „kapsula“ deformuje prs a je indikací k reoperaci.

### **Benigní nádory**



**Fibroadenom** – nejčastější benigní nádor mléčné žlázy. Je smíšený fibroepiteliální u mladých žen před 30. rokem. Oválný, hladký, hmatný, velikosti několik centimetrů, na řezu bělavý. Mikroskopicky bývá *intrakanalikulární* a *perikanalikulární*. Terapie: **exstirpace**.

**Papilom** – benigní intraduktální nádor centrálně ve velkých vývodech pod bradavkou nebo periferně v malých vývodech. Centrální bývají větší a provázené sekrecí z bradavky (serózní až hemoragickou). Periferní jsou velmi malé, často objevené náhodně vedle jiných nádorů.

### Maligní nádory

**Karcinom prsu** – vzniká většinou u žen středního a vyššího věku, ale u mladších žen se často vyskytuje familiárně, u 15 – 20% žen ve spojení se zárodečnou mutací genu BRCA1 a BRCA2.

Rizikové faktory: hormonální stimulace (estrogeny), obezita, alkohol, cigarety.

**Carcinoma in situ** – duktální nebo lobulární je často multifokální, obsahuje mikrokalifikace (díky nim je možné odhalit nehmátané léze na mamografickém snímku při skrínin-govém vyšetření!), bez invaze přes bazální membránu, nemetastazuje.

**Invazivní karcinom** – šíří se přes bazální membránu do okolí, vtahuje kůži, metastazuje lymfogenně do spádových uzlin. První z nich je spádová (*sentinelová*) nejčastěji v axile. Hematogenní metastázy vznikají v plicích, kostech, kostní dřeni, játrech a mozku. Poro-genní šíření po pleure se vznikem karcinózy pleury s pleuritidou a nádorového fluidotho-razu.

Molekulární subtypy karcinomu a význam pro terapii – tři hlavní skupiny:

- **luminální** ( hormonálně dependentní) karcinomy – ovlivnitelné **antiestrogeny** (tamoxifen) nebo inhibitory aromatázy
- **HER2 pozitivní** karcinomy – agresivnější, ale ovlivnitelné **biologickou** terapií
- **triple** (trojitě) **negativní** karcinomy – vysoce agresivní ovlivnitelné **chemoterapií**

**DCIS** = duktální karcinom in situ – *low grade* a *high grade*

**LCIS** = lobulární karcinom in situ - multifokální výskyt

**DIC** = duktální invazivní karcinom NST ( „no special type“ ) – nejčastější

**LIC** = lobulární invazivní karcinom – buňky jsou rozptýlené, často metastázy do neob-vyklých lokalizací (sliznice žaludku, endometria, mozkové pleny)

*Vzácnější prognosticky příznivé typy:* tubulární, mucinózní, papilární a medulární karcinom.

*Vzácnější prognosticky nepříznivé typy:* metaplastický karcinom (agresivní, triple negativní) a zánětlivý (inflamatorní) karcinom – netvoří ložisko, ale postihuje lymfatické cévy prsu, který je oteklý, zarudlý, napodobuje difuzní mastitidu.

Pagetova nemoc bradavky – nehojící se změny na kůži bradavky a dvorce, zarudnutí, eroze, krusty, svědění, napodobuje ekzém. Jde o intraepidermální šíření buněk duktálního karcinomu, který lze nahmatat v prsu pod bradavkou.

Phyllodes tumor – fibroepiteliální nádor napodobující fibroadenom, kdy jeho epiteliální složka je benigní, ALE jeho mezenchymální složka je velmi buněčná! Makroskopický vzhled na řezu připomíná pučící listy, proto „phyllodes“ - listovitý.

Vyskytují se benigní, hraniční a maligní. Při nedostatečném odstranění často recidivují.

### Patologie mužského prsu

**Gynekomastie** – nenádorové onemocnění starších mužů, provázené zduřením pod dvorcem na základě **hormonální dysbalance**. Může se vyskytnout i v pubertě, u pacientů s jaterní cirhózou, uživatelů anabolických steroidů a jako vedlejší účinek u některých léků. Jde o reaktivní proces bez přechodu do malignity.

**Karcinom mužského prsu** je mnohem méně častý než u žen. Histologické typy jsou ale stejné. Vyskytují se jednostranně, jako tuhé neohraničené ložisko. Prognóza se stejně jako u žen odvíjí od typu, gradu a stadia (TNM klasifikace).



### OTÁZKY

- Jaké znáte typy nádorů prsu u žen a u mužů?
- Vyjmenujte některé vývojové vrozené vady mléčné žlázy.
- Kdy a jak se projevují záněty mléčné žlázy?

## 2.17 Patologie centrálního nervového systému a oka

**Edém mozku** – zvýšená akumulace tekutin v mozkové tkáni.

Projevy: zvýšení nitrolebního tlaku.

*Difuzní* - při intoxikacích

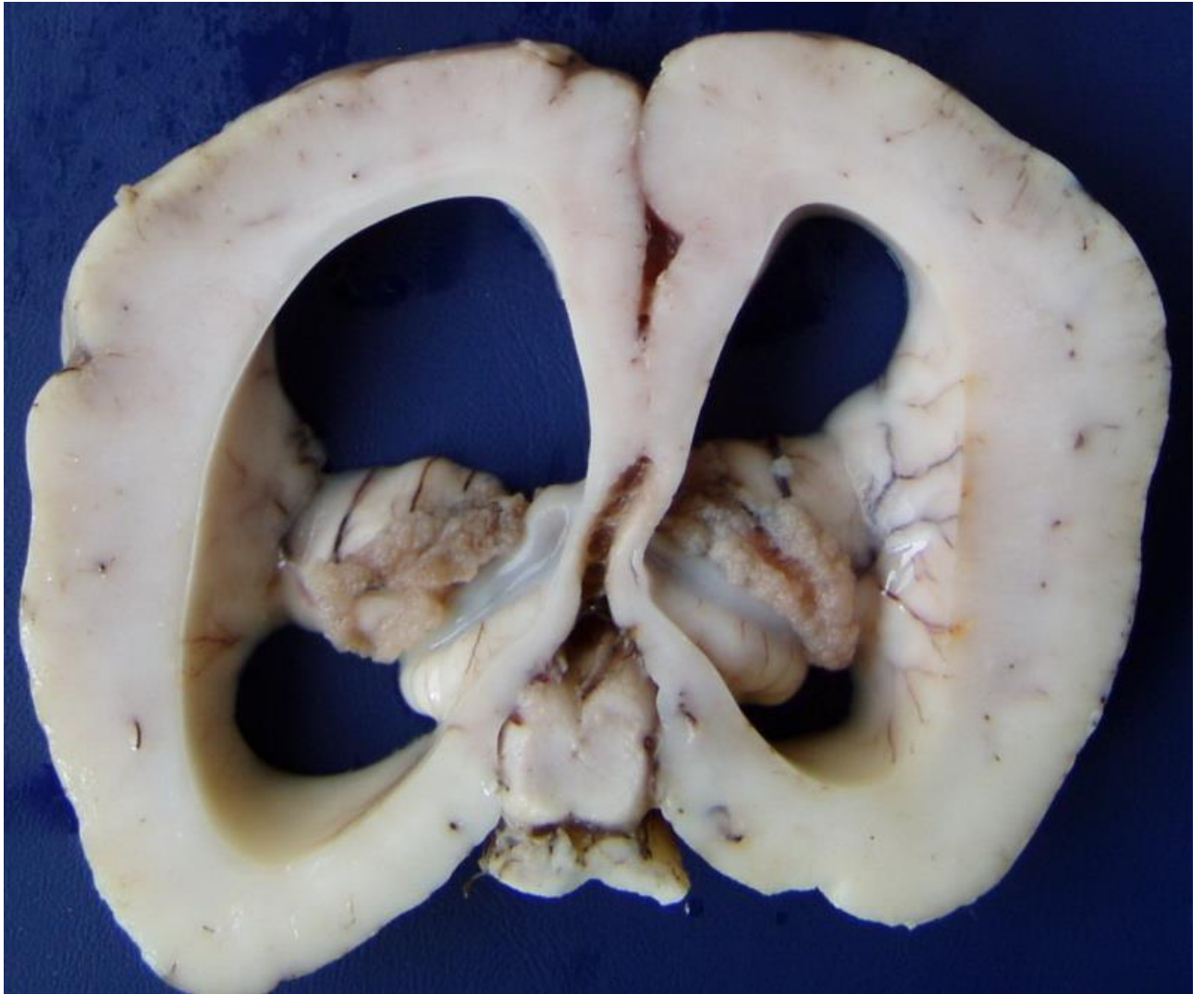*Ložiskový* – kolem patologických expanzivních ložisek

**Hydrocefalus** – stav, kdy **zvýšené množství mozkomíšního moku** v mozkových komorách vede k jejich dilataci (rozšíření) a k nitrolební hypertenzi. Vznik před uzavěrem lebečních švů v ranném dětství dochází ke zvětšení hlavy a vyklenutí fontanel s následnou atrofií mozkové tkáně. Jde o příznak jiné choroby.

- a) **Obstrukční** – nekomunikující hydrocefalus – při zúžení nebo uzavěru cest mozkomíšního moku, je nejčastější.
- b) **Komunikující** – v důsledku poruchy vstřebávání mozkomíšního moku (hyporesorpční) nebo zvýšená produkce (hypersekreční).

Terapie: chirurgické zavedení „shuntů“ = zkratek, což je miniaturní katetr v podkoží, který odvádí nadbytečný mozkomíšní mok do dutiny břišní (*ventrikuloperitoneální shunt*) nebo do srdeční síně (*ventrikuloatriální shunt*).

**Hydrocefalus e vacuo** – vzniká u degenerativních procesů, kdy úbytek mozkové tkáně je nahrazen mozkomíšním mokem a nevzniká nitrolební hypertenze!



**Hydrocefalus.** V některých případech je dilatace komor extrémní.

*Foto: Josef Zámečník*

**Nitrolební hypertenze** – mozek je po uzavěru mozkových švů a fontanel uzavřen v pevné kostěné schránce s malým množstvím mozkomíšního moku, proto všechny expanzivní (rozpínavé) procesy vedou k závažným následkům pro život. Pokud je nitrolební tlak vyšší než systolický arteriální, dojde k zástavě mozkové cirkulace a k **mozkové smrti**.

**Příznaky: bolest hlavy, nevolnost a rozostřené vidění.**

Důsledky: zvýšený nitrolební tlak vytlačuje části mozku (mozkové kužely – konusy) do volnějších míst a otvorů v lebce:

- **okcipitální konus** – do foramen magnum, utlačení životně důležitých center v prodloužené míše!
- **temporální konus** – s útlakem okulomotorického nervu s poruchou hybnosti oka a výpadků zorného pole

### Poruchy neurogeneze – vrozené vývojové vady

**Anencefalie** – nevytvoření mozku, mozkových obalů ani kostí lebky, stav neslučitelný se životem, odhalitelný ultrazvukově v časných fázích gravidity.

**Meningokéla a meningoencefalokéla** – vyhřeznutí mozkových obalů někdy i části mozku otvorem v lebce, často v oblasti kořene nosu.

**Rhachischisis posterior** – rozštěp páteře v celé délce bez vytvoření míchy.

**Meningokéla a meningomyelokéla** – míšní obaly někdy s míchou vyhřezávají otvorem v obratlích

- poruchy hybnosti a citlivosti kůže.

**Holoprosencefalie** – nerozdělení mozkových hemisfér.

**Lissencefalie** – chybění gyrifikace mozku (hladký mozkový povrch).

### Traumata CNS

- poranění měkkých pokrývek lebních - **lacerace**
- fraktura lebky – lineární (**fisura**), tříštivá (**kominutivní**) nebo vpáčená (**impressivní**) - následná *likvoreá, krvácení v mozku, plenách mozkových i z dutin*
- poranění mozku
  - 1) otřes mozku (**commotio cerebri**) - dočasná ztráta koordinovaných nervových činností, jde o funkční změny bez patologicko-anatomického nálezu, vratné a bez následků
  - 2) zhmoždění mozku (**contusio cerebri**) - edém » různě velká ložiska malacií a krvácení, „coup + countrecoup“ většinou spojeny s frakturou lebky

### Cerebrovaskulární onemocnění

#### Cévní malformace

- **AVM = arteriovenózní malformace** – nejčastější, pod měkkými plenami a v mozkové tkáni, jde o shluky dilatovaných cév, častější u mužů, při vysokém krevním tlaku dojde k ruptuře
- **Vakovitá aneurysmata cév Willisova okruhu** na bazi mozku ohrožují nositele rupturou a krvácením

**Cévní mozkové příhody = CMP** (iktus, mrtvice) mohou být ischemické nebo hemoragické, což laici nerozlišují, ale jde o významný rozdíl, na kterém závisí další terapie – nutno správně diagnostikovat!!!

### 1) Ischémie CNS:

- a) dočasná, krátkodobá = **TIA** (tranzitorní ischemická ataka) trvá většinou několik minut, velká pravděpodobnost, že do pěti let u pacienta dojde k mozkovému infarktu
- b) dokonaná, trvalá = **mozkový infarkt = encefalomalacie**

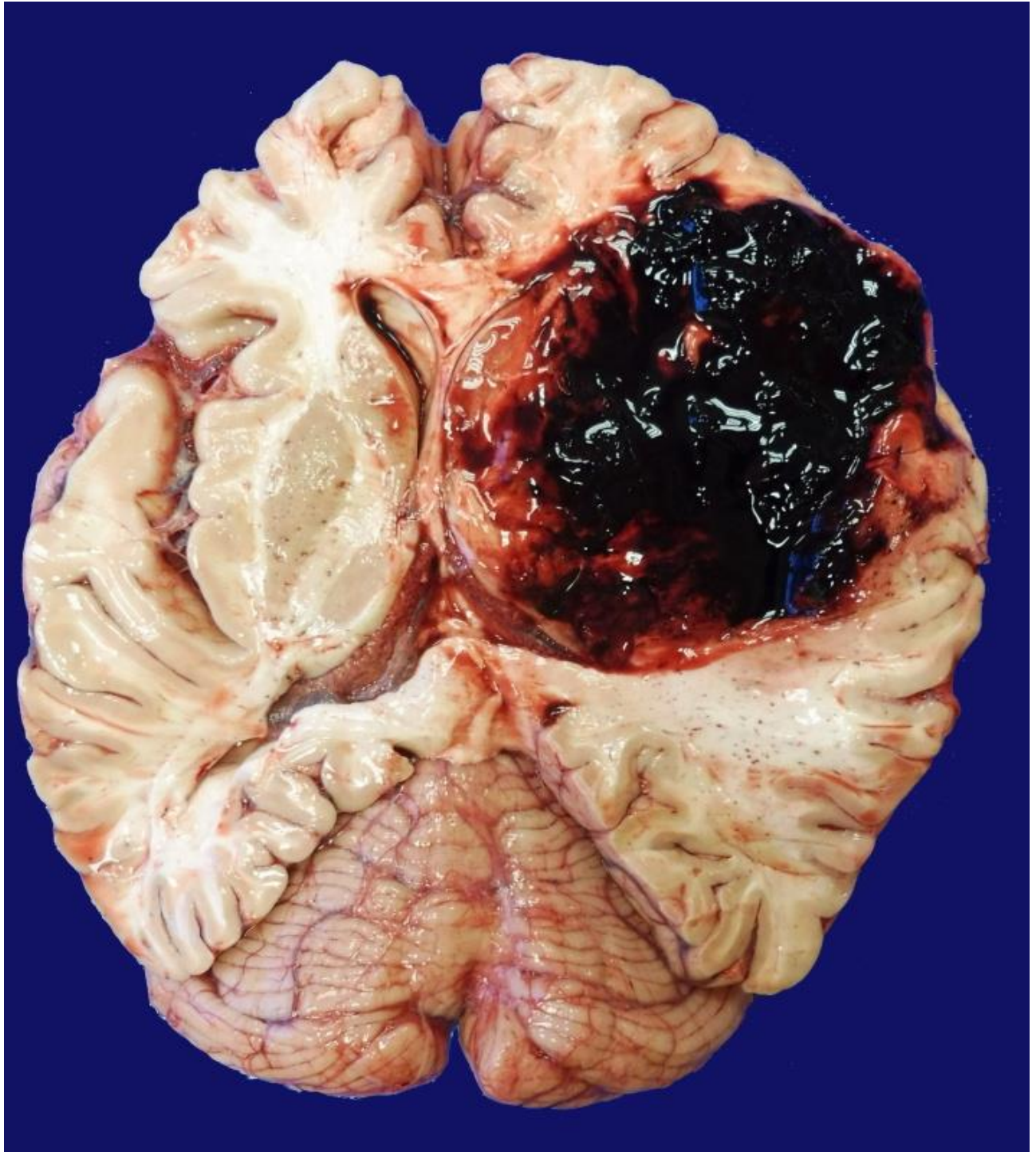
Příčiny: *embolie, trombóza, vaskulitidy* (záněty cév)

Hojení: edém, po 10 dnech *kolikvace* (zkapalnění) a vznik **postencefalomalatické pseudocysty**.

### 2) Intrakraniální krvácení: náhlý začátek, prudký vývoj. Jsou traumatického původu a spontánní na základě cévních poruch.

- a) **intracerebrální (intraparenchymatózní)** – na základě *systemové hypertenze*, je nejčastější, velký rozsah s provalením do mozkových komor vede ke **smrti**.
- b) **subarachnoideální** - na základě *vrozené malformace* a zvýšení krevního tlaku (rozčilení, zvednutí břemene, v průběhu koitu) vznikne ruptura aneuryzmatu (výdutě) tepny Willisova okruhu. V mladším a středním věku, náhlá intenzivní bolest hlavy s následným kómatem. Až polovina pacientů zemře. Při včasné pomoci: neurochirurgické zákroky: např. zasvorkování ("clamp") aneuryzmatu.
- c) **subdurální** – postižení **úrazové venózní** (přemostující žíly, žilní splav), kdy jde o tahavé, krouživé násilí (porod), křehkost žil (staří lidé, při minimálním násilí) s pozvolným nástupem příznaků (epilepsie, bezvědomí) s lucidním intervalem (časově ohraničené normální vědomí). „**Chronický**“ **subdurální hematom = hygrom**: rozpadové produkty » osmotická aktivita » narůstání – jde o posthemoragickou pseudocystu
- d) **epidurální** – postižení **úrazové arteriální** (a. meningeal media) souvisí s prudkým přímým nárazem s rychle nastupujícími příznaky z útlaku mozku





Intraparenchymatózní (intracerebrální) krvácení. Nejvýznamnějším rizikovým faktorem a zároveň nejčastější příčinou intracerebrálního krvácení je systémová hypertenze (více než 80 % případů). Hypertonické intracerebrální krvácení typicky vzniká v oblasti bazálních ganglií, thalamu a capsula interna, méně často v pontu a mozečku. Nebezpečnou a často také smrtelnou komplikací je provalení hematomu do komorového systému – hemocefalus.

*Foto: Josef Zámečník*

## Neuroinfekce

**meningitida** = zánět mozkových plen

**pachymeningitida** = zánět okolí tvrdé pleny

**leptomeningitida** = zánět v subarachnoidálním prostoru

**encefalitida** = zánět mozkového parenchymu

**leukoencefalitida** = zánět bílé hmoty mozkové

**myelitida** = zánět míchy

**meningoencefalomyelitida** = zánět mozkových plen, mozku a míchy

**radikulitida (polyradikulitida)** = zánět míšních kořenů

**polyradikuloneuritida** = zánět míšních kořenů a periferních nervů

Cesty infekce: **hematogenní, z okolí** (*otogenní* – ze středouší, *rhinogenní* z oblasti paranazálních dutin), **perineurální** (často viry)

Původci: **bakterie** vyvolávají hnisavé záněty až absces, **viry, mykózy, paraziti** (toxoplazmata) a **priony**

**Meningitida** – často **hnisavá** se vznikem epidurálního **abscesu** a subdurálního **empyému**, na mozkových plenách jsou žlutozelené hnisavé povlaky. Vzniká *seps* – horečka a schvácenost, *nitrolební hypertenze*, *meningeální syndrom: bolest hlavy, zvracení a ztuhlost šíjových svalů!* **Meningokoková** (*Neisseria meningitidis*), kapénková infekce mladých lidí, mívá velmi rychlý průběh a často končí sepsí s DIC až smrtí!

**Virová meningitida** - u příušnic.

**Chronická meningitida** – specifická u TBC a neurosyfilis (tabes dorsalis, luetická demence – progresivní paralýza, gummata)

**Absces mozku** – komplikace jiného hnisavého onemocnění, destruktivní proces s provalením do komor – *pyocefalus*, končí smrtí.

### **Virové encefalitidy:**

**Klíšťová encefalitida** – **RNA virus**, **rezervoárem** jsou myši, šelmy, kopytníci a domácí zvířata chovaná venku, **přenašečem** je klíště *Ixodes ricinus*, které nasaje infikovanou krev a virus přežívá v jeho slinných žlázách. Člověk je nakažen po přisátí infikovaného klíštěte.



Průběh má dvě fáze: po uplynutí inkubační doby **virémie** s horečkou, bolestí hlavy a malátností s uzdravením. Za 5 dnů opět horečka a **postížení CNS**. Většina případů končí uzdravením, část s neurologickými komplikacemi a část úmrtím.

Prevence: očkování!!! V ČR stále velmi podceňované.

**Herpetická encefalitida** (HSV – herpes simplex virus) – náhlý bouřlivý průběh, epileptický záchvat.

**Cytomegalovirová encefalitida** – u imunosuprimovaných pacientů.

**Poliomyelitis anterior acuta** – dětská obrna – v ČR eradikováno od roku 1960 (celosvětově téměř eradikováno) na základě očkování!!!, které je nyní povinné.

**PRO ZÁJEMCE**



<https://www.nfneuron.cz/person/karel-raska>

**Vzteklina (rabies, lyssa)** – virus přenášen slinami divokých zvířat (lišky, netopýři) při kousnutí, škrábnutí nebo vdechnutím. Příznaky: bolest hlavy, zvýšená teplota, **křeče, hydrofobie** (strach z vody – pacient se nemůže napít), **koma, smrt**.

**Mykotické infekce** – u imunosuprimovaných pacientů.

**Parazitární infekce** – **toxoplazmóza, amébiáza, neurocysticerkóza** („boubel“ tasemnice).

**HIV encefalopatie** – postupná atrofie mozkového parenchymu.

**Prionózy** - vzácná onemocnění, neurodegenerativní proces, který způsobuje „šíření“ proteinu s patologickou konformací (= patologický prion), který je přenosný. Existují **genetické (familiární)** formy, formy vzniklé **v rámci potravního řetězce** (kanibalismus) a formy **sporadické** (bez známé příčiny). Patří sem CJD = **Creutzfeldt-Jakobova choroba** (rychle progredující demence sedmdesátníků) a **nová varianta CJD** (mladší jedinci, tzv. nemoc šílených krav)

### **Demelinizační onemocnění CNS**

**RS - roztroušená skleróza (sclerosis multiplex)** – je **autoimunitní onemocnění s demelinizací CNS** a tvorbou **ložisek v bílé hmotě mozkové** ( tzv. **plaky**). Postižené osoby jsou mladého a středního věku. Průběh: střídají se **ataky a remise**. Rozostřené zorné pole, bolest za okem, poruchy hybnosti, paměti, deprese – invalidita. Terapie: imunosuprese kortikoidy, dochází ke zpomalení progresu onemocnění, ale je nevyléčitelné.

## **Poruchy metabolismu CNS**

- a) **vrozené** – vzácné, střeďává onemocnění na základě genetických poruch
- b) **získané** – **nedostatek vitamínu B1** u alkoholiků a starých kachektických pacientů s poruchami paměti a výmysly (konfabulace), **nedostatek vitamínu B12** s míšní degenerací a svalovou slabostí až paraplegií

## **Intoxikace CNS**

Rozsáhlý seznam neurotoxických látek – těžké kovy (olovo, arsen, rtuť), organofosfáty, metanol, oxid uhelnatý a hlavně alkohol, které vedou k **poškození, hypoxii a otoku mozku**.

## **Neurodegenerativní onemocnění**

**Alzheimerova choroba** – přesná příčina není známa, předpokládá se patologická akumulace některých proteinů a pokles koncentrace některých enzymů. **Mozek je atrofický s úbytkem neuronů a s hydrocefalem e vacuo**. Rozvíjí se postupně několik let a má **3 stádia: presymptomatický stav, mírná kognitivní porucha**, která ale pacienta neomezuje v běžných činnostech a **rozvinutá Alzheimerova choroba** s postupným omezováním soběstačnosti a úmrtím do několika let.

**Parkinsonova choroba** – postižení bazálních ganglií s poruchami řízení motoriky kolem 60. roku života častější u mužů.

**Parkinsonismus** = klinický syndrom: klidový třes („počítání bankovek“), rigidita (ztuhlost), zpomalením pohybů, poruchou stoje a chůze. V časných stádiích deprese, kdy si nemocní svůj stav uvědomují, ale nemohou ovlivnit.

**Amyotrofická laterální skleróza (ALS)** – progresivní ztráta mozkových a míšních neuronů, jde čistě o motorickou poruchu. Průběh: postupná a zhoršující se svalová slabost kosterního svalstva (včetně bránice a dýchacích svalů – vede k respiračnímu selhání) s nápadným začátkem na jedné končetině a během 2-5let vede k úmrtí.

**Nádory CNS** jsou vzácné v dospělosti, ale druhou nejčastější malignitou (po hematologických malignitách) v dětském věku. Pro biologické chování je důležitý nejen typ nádoru a jeho grade, ale i **místo uložení v CNS. Nikdy nemetastazují mimo dutiny CNS**.

Klinické projevy: *nitrolební hypertenze* (bolest hlavy, nauzea), *epileptický záchvat, obrna, výpadek smyslového vnímání* (zorného pole, sluchu, čichu,..), *změny osobnosti a chování*.

Diagnostika: magnetická rezonance

Terapie: neurochirurgické odstranění (pokud je to možné), histologické a molekulárně patologické vyšetření rozhodující pro další léčebný postup. Nutno rozlišit primární a sekundární.

### **Gliomy:**

**Difúzní astrocytom** – nejčastější nádor dospělého věku, má tři stupně: **difúzní astrocytom, aplastický astrocytom a glioblastom**, infiltrativní růst znemožňuje kompletní odstranění.

**Pilocytární astrocytom** – nádor dětského věku s expanzivním růstem a relativně dobrou možností jeho odstranění.

**Ependymom** – nádor dětského věku vznikající z komorové výstelky, způsobuje **překážku v cirkulaci mozkomíšního moku** a vede k **hydrocefalu**.

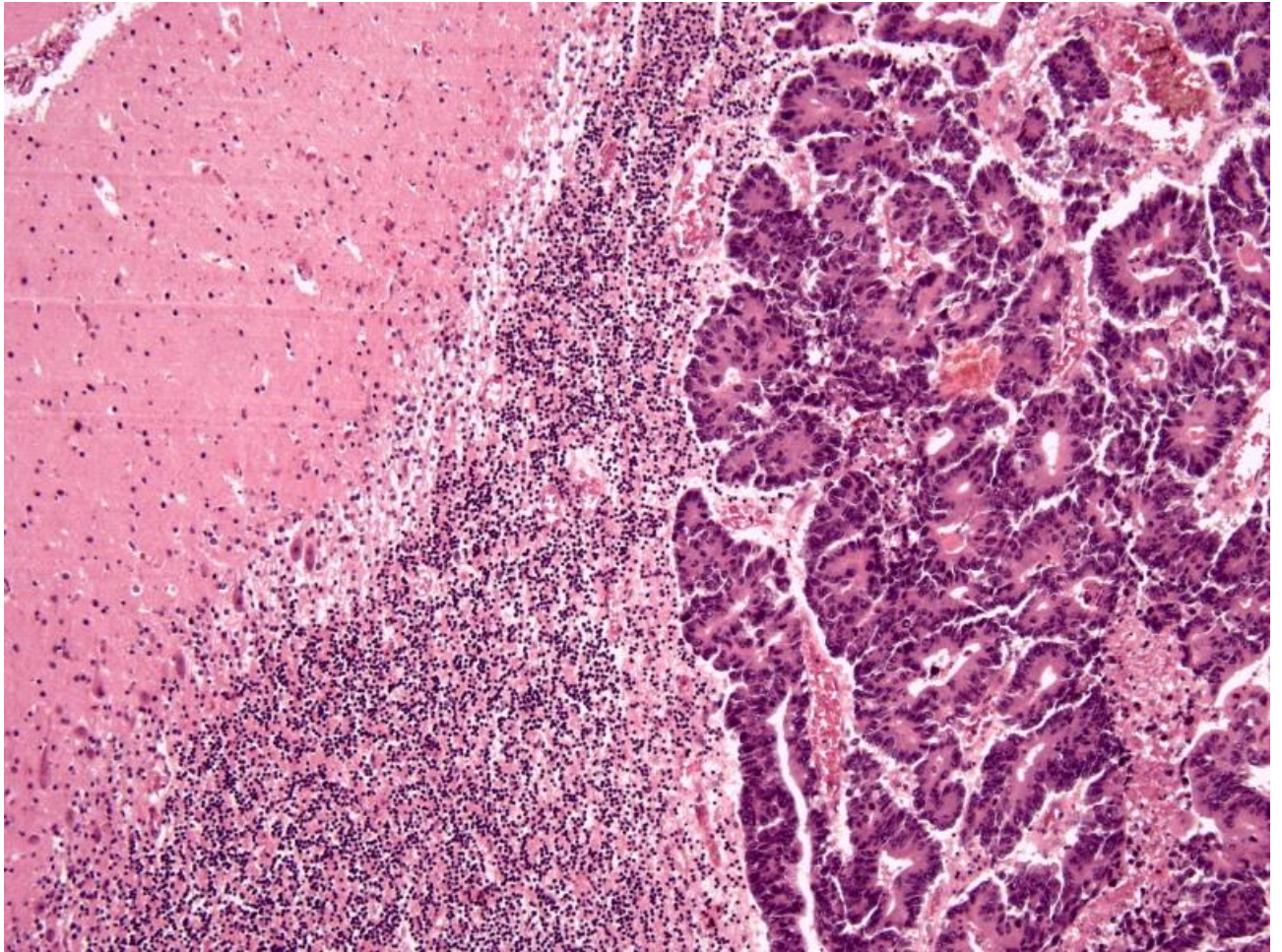
### **Embryonální nádory CNS:**

**Meduloblastom** – **mozečkový** nádor dětského věku s rozsevem po měkkých plenách mozku.

### **Nádory mozkových a míšních plen:**

**Meningiom** – v dospělosti, je **pomalou rostoucí tuhý oválný** vyrůstající z mozkových obalů a **tlačí na přilehlou mozkovou tkáň**, což vyvolává pestré příznaky dle místa útlaku. Většinou dobře odstranitelný.

**Mozkové metastázy** tvoří více než polovinu všech mozkových nádorů. **Mnohočetné, u dospělých pacientů**. U maligních nádorů **plic, prsu GITu, maligního melanomu a ledvin**.



Mozkové metastázy. Metastázy bývají většinou ostře ohraničené, mají většinou kulovitý tvar a vyskytují se často na rozhraní mezi bílou hmotou a mozkovou kůrou. Kolem metastáz bývá perifokální edém a glióza. Na snímku je metastáza adenokarcinomu tlustého střeva do mozečku.

*Foto: Josef Zámečník*

### **ONEMOCNĚNÍ OKA** – obor oftalmologie

#### **Onemocnění očních víček:**

**Ptóza** = pokles horního víčka

**Ektropium** = vyvrácení okraje víčka od bulbu

**Lagoftalmus** = neschopnost uzavřít oční štěrbinu

**Xanthelasma** = nažloutlé fokusy ztlustění kůže způsobené nahloučením skupin makrofágů s lipidy

### **Záněty očních víček:**

**Blefaritida** = zánět okrajů víček

**Hordeolum** („ječné zrno“) = hnisavý zánět Zeissovy nebo Mollovy žlázy u řasového folikulu

**Chalazion** („vlčí zrno“) = chronick granulomatózní zánět Meibomovy žlázy – pseudotumor

**Dakryoadenitis** = zánět slzné žlázy

### **Onemocnění očního bulvu:**

**Pterygium** = přerůstání vaziva spojivky na rohovku až do centra a zhoršení vidění, v zemích s výraznou expozicí UV záření

**Keratokonus** = oboustranné onemocnění s kuželovitým vyklenováním rohovky a jejím ztenčením

**Katarakta** („šedý zákal“ – snížení průhlednosti (zakalení) čočky ve stáří se zamlženým a zašedlým viděním. Terapie: operativní výměna čočky, kterou podstoupí většina seniorů.

**Odchlípení sítnice** (rhegmatogenní amoce) = odloučení neuroretiny od pigmentového epitelu a cévnatky. Nutná akutní laserová operace, aby se předešlo oslepnutí.

**Věkem podmíněná makulární degenerace** – zhoršení centrální zrakové ostrosti

**Pigmentová degenerace sítnice** = úbytek fotoreceptorů z periferie sítnice směrem k makule

**Retinopatie nedonošených** – ischemie nezralé periferní sítnice a její oxidační poškození, nejčastější příčina vrozené slepoty

### **Záněty bulvu:**

**Konjunktivitida** = zánět spojivky nejčastěji alergický (senná rýma)

**Keratitida** = zánět rohovky, který může vést až ke vzniku vředů (u herpetických virů a hnisavého zánětu) s jizvením a poruchou vidění. Pozor na dodržování hygieny u nošení kontaktních čoček!!!

**Uveitida** = zánět duhovky, ciliárního tělesa a chorioidey

a) iridocyklitida – v předním segmentu oka

b) chorioretinitida – v zadním segmentu oka

**Endoftalmitida** = těžký nitrooční zánět hematogenní nebo postraumatický

### Oftalmologické projevy systémových onemocnění:

**Hypertonická angiopatie a retinopatie** – vzniká u *nekorigované nebo špatně korigované systémové hypertenze*. Změny cév na očním pozadí: ischemie, hemoragie. **Často následky nedůslednosti pacientů v lékařem doporučené farmakoterapii!!!**

**Glaukom (zelený zákal)** = skupina různých chorob vedoucích k chronické progresivní a nezvratné *neuropatii optického nervu* spojené se *zvýšením nitroočního tlaku*.

**Poranění oka** mohou postihnout veškeré struktury. Jsou tupá (kontuze) a ostrá s perforací a s krvácením. Nutnost operačního řešení.

### Nádory oka:

**Melanom** intraorbitálně u dospělých.

**Retinoblastom** intraorbitálně u dětí.

**Gliom optického nervu** u dětí.

### Refrakční (dioptrické vady) oka:

**Myopie** = krátkozrakost

**Hypermetropie** = dalekozrakost

**Astigmatismus** = nepravidelnosti zakřivení rohovky

- vznikají nepoměrem mezi lomivostí očních struktur a délkou oka

**Presbyopie** = vetchozrakost, stárnutí čočky a jejího závěsného aparátu, které ztrácí svoji pružnost a přizpůsobivost zaostřit na dálku a na blízko (akomodace).



### OTÁZKY

- Jaké znáte typy ozkového krvácení?
- Co patří mezi degenerativní onemocnění mozku?
- Která zánětlivá onemocnění mozku znáte?
- Jaké komplikace mozkových nádorů se mohou vyskytnout?
- Které refrakční vady oka znáte?



## 2.18 Patologie nervů a svalů

### Onemocnění nervu – periferní neuropatie:

**Trauma** – přetětí – vznik tzv. **amputačního neuromu** (bolestivý pseudotumor)

**Poškození axonu** alkoholem, amyloidem nebo vaskulitidou.

**Diabetická neuropatie** – poškození *senzitivních nervů dolních* končetin a vznik tzv. **diabetické nohy**, *autonomní neuropatie* s poruchami zažívacího a urogenitálního traktu, *radikulopatie* s postižením *nervových pletení pro horní končetinu i dolní* končetinu včetně *bederní oblasti*.

### Onemocnění nervosvalové ploténky:

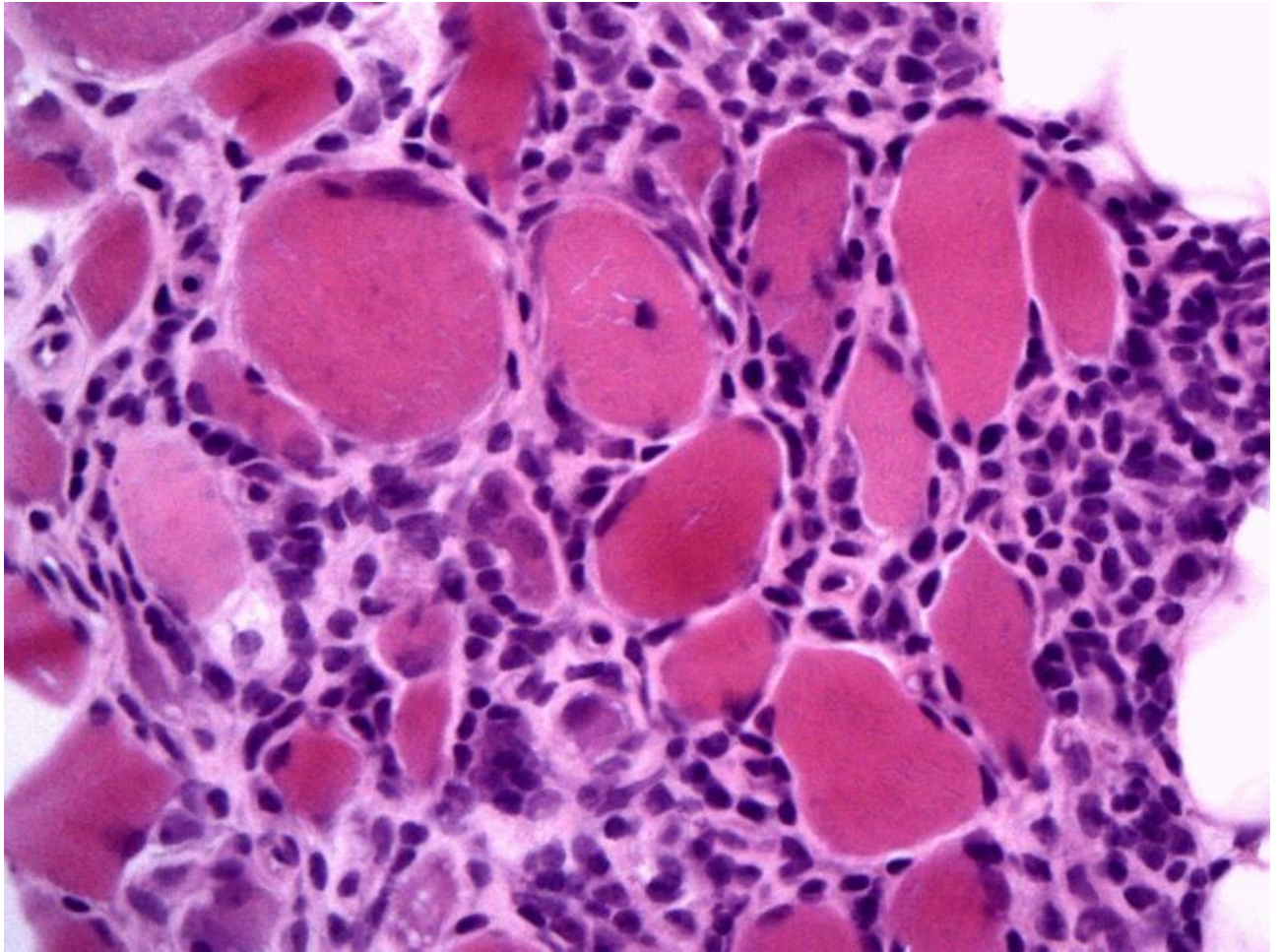
**Myastenia gravis** – **autoimunitní** onemocnění (autoprotilátky proti acetylcholinesteráze) projevující se kolísavou **svalovou slabostí** (zvýšená po zátěži, zlepšená po odpočinku). Projevy: pokles víčka, dvojitě vidění, svaly horních končetin a dýchací svaly, což vede k respiračnímu selhání. Někdy spojeno se vzácným nádorem brzlíku (thymom).

### Onemocnění kosterního svalu:

**Myopatie** – vzácná onemocnění kosterního svalu (v ČR diagnostikováno asi 5 tisíc pacientů).

Diagnostika je multidisciplinární ze **svalové biopsie**.

Mohou být vrozené nebo autoimunitní (**polymyozitida, dermatomyozitida**)



**Polymyozitida.** U polymyozitidy dochází k rozvoji cytotoxického autoimunitního lymfocytárního zánětu mírného proti svalovým vláknům – lymfocytární infiltráty obklopují svalová vlákna v endomyziu a cytotoxicky způsobují jejich nekrózu.

*Foto: Josef Zámečník*

## 2.19 Patologie kostí a kloubů

### Nenádorová onemocnění kostí:

#### Vrozené vývojové vady

- a) **dysostózy** – vada omezená na jednu kost nebo skupinu kostí
  - rozštěpové vady obličejových kostí
  - rozštěp páteřního kanálu
  - *amelie, mikromelie* – chybění končetiny nebo přítomnost jen malého výrůstku
  - *fokomelie* – nevyvinutí dlouhých kostí končetin (koncové části jsou normální)



- *polydaktylie* - zmnožení prstů
- *syndaktylie* – srůst prstů
- *arachnodaktylie* – dlouhé a štíhlé prsty

b) **kostní dysplázie** – postihují celý skelet

- *achondroplázie* – trpaslictví s normálně velkou hlavou
- *osteogenesis imperfecta (5 typů)* – (některé neslučitelné se životem) modré skléry, volné klouby, zlomeniny kostí
- *gargoylismus* – hrubé rysy obličeje
- *Marfanův syndrom* – vysoká postava, volné klouby, ....

**Osteoporóza = úbytek kostní hmoty** zejména ve spongiózní části

Příčiny: *nedostatečná činnost osteoblastů (stavba kosti) nebo zvýšená aktivita osteoklastů (resorpce kosti)*

Nejčastěji u žen postmenopauzálně (pokles estrogenů), dále nedostatek kalcia ve stravě (adolescenti), nedostatek pohybu, hormonální poruchy (příštítná tělíska).

- a) Generalizovaná – postihuje celou kostru (postmenopauzálně, senilní, v souvislosti s jiným onemocněním a léky)
  - b) Lokalizovaná – přechodný charakter, v kostech dlouhodobě imobilizovaného člověka s poruchou inervace a mikrocirkulace – bolesti, otoky, změna barvy kůže
- Průběh: **patologické fraktury** dlouhých kostí a kompresivní fraktury obratlových těl

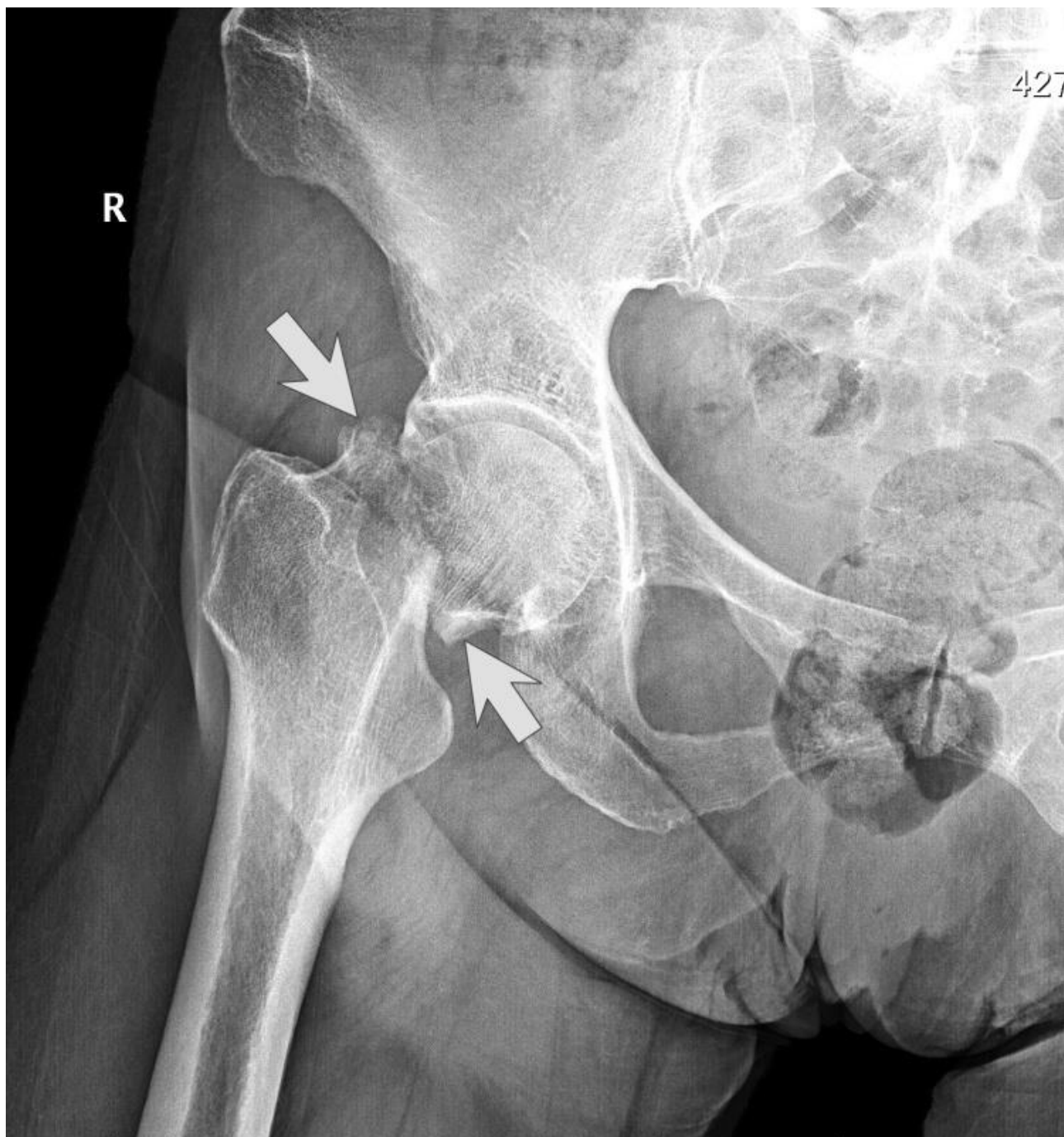**Zlomeniny kostí a jejich hojení**

**Fraktury:**

- úplné a neúplné, nalomení (*infrakce*), stlačení (*komprese*)
- příčné, šikmé, podélné, spirálovité
- jednoduché a tříštivé
- otevřené a zavřené
- **únavová** zlomenina – u sportovců při neúměrné zátěži

**Fraktura krčku stehenní kosti l. dx. po traumatu, RTG.** Je patrná odlomená hlavička stehenní kosti (linie lomu je označena šipkami), femur je ve varózním postavení. Vlivem kontrakce svalů došlo ke zkrácení krčku.

Foto: Iva Zambo



**Hojení** – následuje po krvácení a ischemické nekróze v místě zlomeniny

- **fáze zánětlivá** – tvorba nespecifické granulační tkáně
- **fáze reparativní** – tvorba vazivového a **chrupavčitého svalku** (vřetenovité zduření přemostující postižené místo), který se zpevňuje do **provizorního kostěného svalku**
- **fáze remodelace** – tvorba **definitivního kostěného svalku**, kdy je vytvořena plnohodnotná kost (lze poznat místo zlomeniny, ve velkém časovém odstupu - z dětství - však již ne)

Komplikace hojení: nedodržení délky fixace (stabilizace) místa zlomeniny vede ke vzniku **pakloubu** (pseudoartróza). Nesundávat sádrovou fixaci dříve, než doporučí lékař!!!

**Osteonekróza** (aseptická avaskulární kostní nekróza) vzniká odumřením kostní tkáně a kostní dřene na základě **lokální ischémie**. Hojení je zdouhavé. Často komplikovány patologickými frakturami v oslabeném postiženém místě. Vznikají deformity kostí a přilehlých kloubů.

### **Metabolické osteopatie:**

= **porucha metabolismu kalcia a fosfátů** (hypokalcémi a hypofosfatémie)

**Rachitida (křivice)** – demineralizace kostní tkáně v **období růstu (v dětství)**

- **deformity kostí** s rychlým růstem – *caput quadratum* (hraná hlava), *rachitický růženec* (uzlovité zduření přechodu žeber v místě kost-chrupavka), *ptačí hrudník*, nohy do O nebo X (*genua vara/valga*)
- vznik **patologických zlomenin**

**Osteomalacie** – demineralizace **původně normálně mineralizovaných kostí (v dospělosti)**

- **renální osteodystrofie** – vzniká u pacientů s chronickým ledvinným selháním s následnou poruchou metabolismu příštítných tělísek

**Osteomyelitida** = **zánět kostí a kostní dřene**, většinou infekční původ.

- vzniká **subperiostální absces** s provalením do kůže – **píštěl** s vytékáním hnisu na povrch těla

Průběh a komplikace: sepse, patologická fraktura, deformity.

Terapie: ATB je pomalá, nutné chirurgické vyčištění a antibiotika přímo do místa původního abscesu

**Tuberkulóza kostí** – vzácná, častější v rozvojových zemích, nedostatečná léčba, deformity kostí

**Pagetova choroba kostí (osteitis deformans)** = **ložiskově zrychlená remodelace kosti** u dospělých, zvětšování a deformace postižené kosti komplikované útlakem nervů, frakturami nebo vznikem nádoru

### **Pseudotumory a cysty kostí:**

**Aneurysmatická kostní cysta** – **rychle rostoucí multilokulární pseudocysta** vyplněná krví, častou mladých pod 20let, osteolýza, někdy pravý nádor s chromozomální translokací

### **Nádory kostí:**

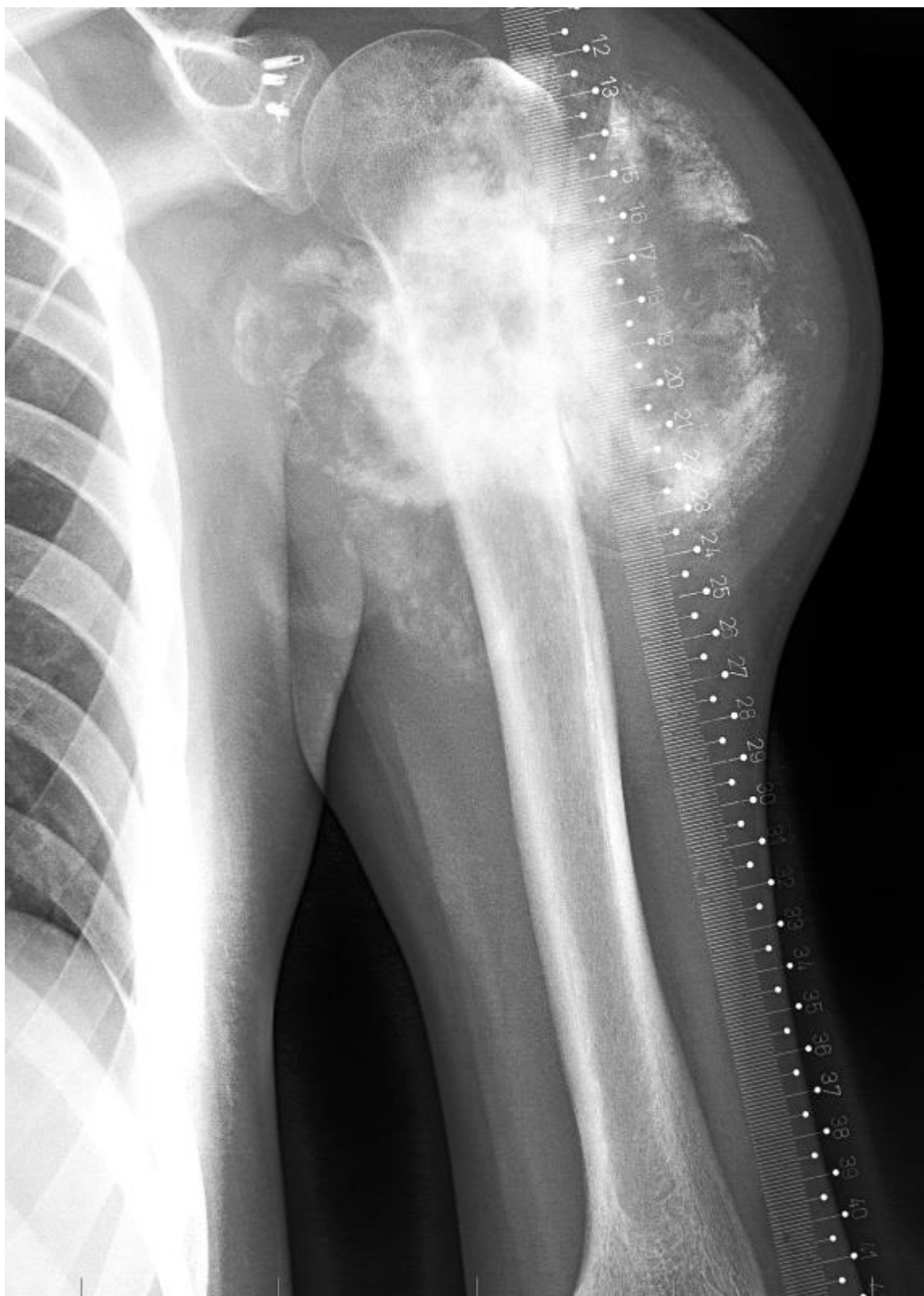## **Osteogenní nádory**

- **osteom** – **benigní**, na povrchu lebky, v dutině dlouhých kostí nebo pánve
- **osteoidní osteom** – **benigní**, malý v kterékoliv kosti dětí a adolescentů
- **osteoblastom** – **benigní**, nad 2cm
- **osteosarkom** – **maligní**, s produkcí nádorové kostní matrix. Dělení na nízce maligní - **low-grade** (povrchové) a vysoce maligní - **high grade** (centrální)

Průběh a komplikace: bolest, hmatné neohraničené ložisko (častý v oblasti kolene a ramene) léčené agresivní chemoterapií a chirurgickou resekcí bohužel se špatnou prognózou.

**Konvenční osteosarkom proximálního humeru l. sin., chondroblastická varianta, RTG.** Metafýza a okolní měkké tkáně jsou infiltrovány nepravidelně mineralizovaným tumorem.

*Foto: Iva Zambo*



## Chondrogenní nádory

- **enchondrom** – **benigní** nádor v kostní dřeni tvořený zralou chrupavkou, často v člancích prstů
- **enchondromatóza** – mnohočetný výskyt enchondromů (Ollierova choroba)
- **osteochondrom** – **NEJČASTĚJŠÍ benigní** kostní tumor, u mladých chlapců v okolí kolenního kloubu jako tuhé hmatné výrůstky, které dosáhnou určité velikosti a pak se nemění
- **chondrosarkom** – **maligní nádor chrupavky**, který zahrnuje spektrum nádorů s různou rychlostí růstu a tendencí k tvorbě metastáz

Průběh a komplikace: **BOLEST přerušovaná** a vystupňovaná v noci, často sváděná na jiné příčiny, proto v oblasti lopaty kosti kyčelní může narůst obrovských rozměrů, časté recidivy

**Obrovskobuněčný nádor kosti** – **lokálně agresivní nádor** dlouhých kostí v blízkosti kloubů, řešený chirurgickým odstraněním

**Ewingův sarkom** – **vysoce maligní mezenchymální nádor z malých modrých buně**, který může růst i v měkkých tkáních mimo kosti. Postihuje dřev dlouhých kostí, je destruktivní a špatně ohraničený, na RTG snímku připomíná hnisavou osteomyelitidu s „vykousaným“ okrajem

Průběh a komplikace: bolestivost a zvýšená teplota, recidivuje, rychle metastazuje, velmi špatná prognóza

**Chordom** – **maligní nádor kostí** v oblasti sakra, lebeční spodiny a obratlových těl. Pomalu rostoucí, gelatinózní, lokálně agresivní.

## Onemocnění kloubů:

### Vrozené vývojové vady

- vývojová dysplázie kyčle, kloubní jamka je mělká bez dostatečně vyvinuté „stříšky“, nutné široké balení kojence

**Artróza (osteoartritida)** – (*osteoarthrosis deformans, osteoarthritis degenerativa*) nejčastější kloubní nemoc s postižením chrupavky (rozvláknění a trhliny), tvorbou **osteofytů** (výrůstků)

- postihuje koleno, kyčel, rameno – přetěžované klouby u starších dospělých
- rizikové faktory: vyšší věk a nadváha
- degradace hyalinní kloubní chrupavky – **degenerací a zánětem**

- osteofyty v oblasti kloubů prstů (*Heberdenovy uzly*)

- ulomení osteofytu – tzv. *kloubní myška*

Průběh a komplikace: pomalá progrese, *omezování rozsahu pohybu, ranní ztuhlost* odeznívající s časem, *otok bez zarudnutí, bolestivost, deformita kloubu*

Terapie: snížení hmotnosti u nadváhy, vhodné cviky a fyzikální terapie (kombinace chladu a tepla), ve vyšších stádiích operativní náhrada kloubní hlavičky a někdy i jamky

**Spondylóza a spondyloartróza (spondyloartritida)** – obdoba osteoartridy končetin, týká se **kloubů výběžků obratlových těl a oblouků**

- **spondylóza** - u dospělých nad 50 let, postižení meziobratlové ploténky: ***výhřez ploténky*** (u akutního přetížení, např. *zvednutí břemene z předklonu!*) nebo ***ztenčení celé ploténky***
- **osteochondróza** – degenerativní změny meziobratlové ploténky s ***tvorbou osteofytů*** na okrajích – jejich ***srůstání (= ankylóza)***

Průběh a komplikace: postupné omezování hybnosti, bolest neurologické příznaky z tlaku vyhřezlé ploténky na přilehlé míšní kořeny

**Záněty kloubů:**

- **monoartritida** – zánět jednoho kloubu
- **polyartritida** – zánět více kloubů

**Infekční záněty kloubů** – u novorozenců dětí a batolat, postihují rameno, kyčel a koleno

- **hnisavá artritida** – vzniká často hematogenně u sepse – septická artritida, prudká bolest s otokem, nutno hnis rychle evakuovat, u chronických stavů srůsty a znehybnění kloubu – ***ankylóza***
- **tuberkulózní artritida** - vzácná

**Imunitně podmíněné záněty kloubů:**

- – postinfekční, revmatoidní a seronegativní artritidy

**Revmatická artritida** – sterilní následek streptokokových zánětů, je **migrující**, velké klouby otékají, pomáhají analgetika, vyhojí se bez následků

**Revmatoidní artritida** – chronické systémové autoimunitní onemocnění, které souvisí s infekcí beta hemolytickým streptokokem, je to perzistující (přetvárající) symetrická polyartritida, která vede k destrukci kloubů, deformacím kloubů a snížení hybnosti.

- v kloubu je výrazné zduření synoviální membrány vrůstající do kloubní dutiny – ***pannus***

- u části pacientů vznikají v okolí malých kloubů **revmatoidní uzly** (granulomy)

Průběh, komplikace terapie: postupnou progresi zpomaluje rehabilitace, nesteroidní protizánětlivé léky, imunosupresiva a biologická léčba. U části pacientů vznikají extraartikulární (mimokloubní) projevy nemoci – vaskulitida (zánět cév) m iridocyklitida oka, postižení plicního intersticia a myokardu

**Bechtěrevova nemoc (ankylozující spondylartritida)** – bolestivé, chronické zánětlivé onemocnění, které se projevuje **zánětem sakroiliakálního kloubu a spondylitidou s osifikací vazů** a meziobratlových plotének.

Průběh a terapie: páteř tuhne, na RTG snímku připomíná bambusovou tyč, vymizí lumbální lordóza, pomáhá každodenní rehabilitace a analgetika

**Psoriatická artritida** – progredující záněty různých kloubů a okolních šlach u pacientů s psoriázou

#### **Artritidy sdružené s metabolickým defektem:**

**Dnavá artritida (dna) – akutní synovitida** postihuje zejména muže středního věku, **u hyperurikémie** se **krystaly urátů** ukládají do ledvin, do okolí šlach, kloubů a okolních měkkých tkání a tvoří uzlíky = **dnavé tofy**

- farmakoterapie, dietní omezení stravy bohaté na puriny

#### **Nádory kloubů:**

##### **Tenosynoviální obrovskobuněčný tumor (difúzní typ)**

S lokální destrukcí tkáně – dříve nazývaný také **pigmentovaná vilonodulární synovitida**, který se projevuje bolestí, zduřením a omezením hybnosti, recidivuje.



#### **OTÁZKY**

- Jaké znáte benigní a maligní nádory kostí a chrupavek?
- Která nenádorová onemocnění kloubů znáte?
- Vyjmenujte některé vývojové vady kostí.



## 2.20 Patologie endokrinního systému

### Onemocnění hypofýzy:

- uložení v sella turcica (turecké sedlo)
- hypotalamo-hypofyzární osa je funkčně propojený systém neuroimunoendokrinních regulací
- v lidském těle
- adenohypofýza – přední lalok: STH – somatotropní hormon, ACTH -kortikotropní hormon, TSH -tyreotropní hormon, FSH – folikulostimulační hormon, LH – luteinizační hormon a PRL – prolaktin
- neurohypofýza – zadní lalok: ADH - antidiuretický hormon a oxytocin

záněty - ↓ význam

nádory – adenom, kraniofaryngeom

**Hyperpituitarismus** – stavy se zvýšenou funkcí hypofýzy, nadprodukce jednoho nebo více hormonů

**Adenomy hypofýzy** - nezhoubné nádory, některé jsou biologicky inaktivní, ale při zvětšování svým tlakem způsobí útlum produkce ostatních hormonů – **panhypopituitarismus**

Dělení podle velikosti:

**mikroadenomy** – do 10 mm

**makroadenomy** – nad 10 mm

**obrovské adenomy** - nad 40mm – tlak na překřížení zrakových nervů a výpadek periferního zorného pole

Dělení podle produkovaného hormonu:

**Prolaktinomy** – u žen: gynekomastie, galaktorea, u mužů: snížené libido

S nadprodukcí **STH**

- v **dětství** – **gigantismus** a zvětšení vnitřních orgánů
- v **dospělosti** – **akromegalie** (zvětšení koncových částí těla), diabetes mellitus, hypertenze, osteoporóza

S nadprodukcí **ACTH**: **hyperkortizolismus** = **Cushingova nemoc** - obezita v oblasti hlavy a trupu, měsíčkový obličej, atrofie kůže se striemi, rozsáhlá prokrvácení v podkoží po minimálním traumatu

**Hypopituitarismus** – vzniká když je > 90% tkáň hypofýzy zničeno

Příčiny – šokový stav po porodu s velkou krevní ztrátou – nekróza – Sheehanův syndrom – nezahájí se laktace a neobnoví se menstruační cyklus, může nastat také atrofie gonád

### **Neurohypofyzární syndromy**

*Diabetes insipidus* – polyurie, polydipsie (neuhastitelná žízeň) s následnou dehydratací

### **Další nádory hypofýzy a tureckého sedla**

*Kraniofaryngom* - benigní, solidní někdy cystický ve 2. dekádě života

*Metastázy* – díky bohatému krevnímu zásobení, nejčastěji z plic, mléčné žlázy a ledvin i melanomu

### **Onemocnění nadledvin:**

#### **Poruchy funkce**

- **hypofunkce kůry - Addisonova choroba** (panhypokortikalismus = nedostatečná produkce aldosteronu, kortizolu i androgenů), projevuje se hypotenze, hypoglykémie, pigmentace
- **hyperfunkce kůry - steroidy - adrenogenitální syndrom**
  - v dětství *pubertas praecox*,
  - v dospělosti u žen *virilizace*

- kortizol (hyperkortizolismus) – *Cushingův syndrom* - obezita, fialové strie, osteoporóza, hypertenze, DM

- aldosteron (hyperaldosteronismus) – *Connův syndrom* – zadržování sodíku a zvýšené ztráty draslíku - otoky, hypertenze, bolesti hlavy, krvácení z nosu

#### **Záněty:**

*epinefritida* – bývá autoimunitní nebo tuberkulózní

**Nádory kůry – adenomy a karcinomy** – vzácné, častější jsou *metastázy* (karcinom plic, mléčné žlázy)

#### **Nádory dřene**

- *feochromocytom* - v 90% jednostranný, v 90% benigní, způsobuje záchvatovitou (paroxysmální) hypertenzi vyplavováním adrenalinu a noradrenalinu
- *neuroblastom* – maligní nádor malých dětí, do 5-ti let života

### Onemocnění štítné žlázy:

Tyreoidální hormony: tyroxin T<sub>4</sub>, trijodtyronin T<sub>3</sub>

### Poruchy funkce

**Tyreotoxikóza** je nejen hyperfunkce štítné žlázy ale i zvýšené účinky tyreoidálních hormonů z exogenního zdroje (předávkování hormony) nebo příjem velkých dávek jódu v lécích nebo u zánětů štítné žlázy

### *Tyreotoxické příznaky:*

- *celkové příznaky* – zrychlený metabolismus, úbytek hmotnosti, kůže teplá a opocená, pacient nesnáší teplo
- *psychická dráždivost* – neklid, nesoustředěnost, nespavost, vnitřní chvění, rychlá řeč, hyperaktivita, nervozita,...
- *postižení gastrointestinálního traktu* – průjemy a malabsorpce
- *neuromuskulární postižení* – svalová slabost a třes

**Hypothyreóza** je snížená funkce štítné žlázy ve dvou formách

- **kretenismus** - *v dětství* (= vrozená hypothyreóza) – poruchy vývoje mozku s neurologickými defekty (slaboduchost, hluchoněmota)
- **myxedém** – *v dospělosti* (adultní hypothyreóza) – častější u žen různého věku, dříve nedostatek jódu v potravě (nyní již ne – jodace soli), příčiny – chirurgické odstranění ŠŽ s nestatečnou substitucí (náhradou) hormonů, jde o hromadění mukopolysacharidových substancí v kolagenním vazivu, v kůži, myokardu, endokardu, ... - pacienti jsou unavení, depresivní, spaví, *nesnášejí chlad*, mají poruchy paměti, trpí bradykardií, svalovou slabostí, obstipací, zvýšenou tělesnou hmotností, lomivostí vlasů a nehtů, kůže je chladná, suchá, hlas hrubý

### Hyperplázie

- zvětšení štítné žlázy nad normu = **struma** (*vole*), která může být podle architektonického uspořádání *difuzní* nebo *uzlovitá, koloidní* nebo *parenchymatózní*

**Graves – Basedowova choroba** - difuzní toxická struma, která postihuje ženy středního věku

Klinický průběh a komplikace:

- *tyreotoxikóza* u všech postižených: tachykardie, hypertenze, hubnutí, hypertermie
- *tyreotoxická orbitopatie* - zmnožení tuku za oční koulí s následným *exoftalmem*

- *pretibiální myxedém* – vzácně

**Nodózní koloidní struma** – biologickou povahu uzlů ověřujeme hladinou hormonů v krvi a punkční biopsií nebo cytologií

### Záněty štítné žlázy

**Chronická autoimunitní tyreoiditida – Hashimotova struma** – projevuje se jako *hypofunkce*, někdy přechází do *B-lymfomu*

**Subakutní granulomatózní tyreoiditida – de Quervainova** – zánět pravděpodobně virového původu

**Chronická sklerozující tyreoiditida – Riedlova** – fibrotizující zánět, velmi tuhá konzistence, imituje nádor

### Nádory

#### Benigní

- **folikulární adenom** – většinou solitární, většinou bývá afunkční

**Maligní** – většina nádorů štítné žlázy!, častější u žen

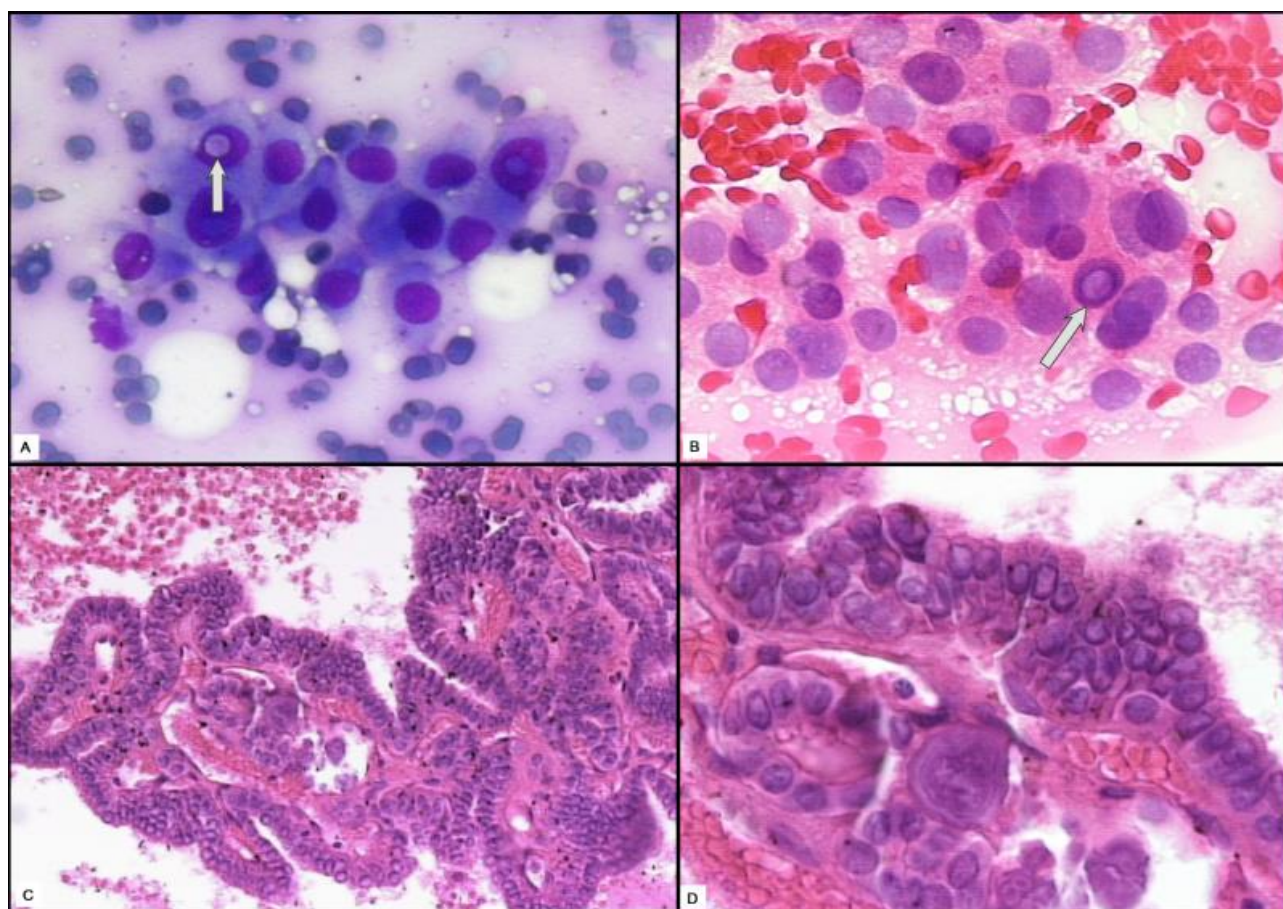
- **papilární karcinom** – nejčastější, obsahuje matnicová jádra, psammomatózní tělíčka (mikrokalcifikace), do 1 cm = mikrokarcinomy, metastazují lymfatickou cestou
- **folikulární karcinom** – vzniká z folikulárního adenomu, liší se od něj *invazí přes pouzdro* a/nebo *invazí do cév*
- **anaplastický karcinom** - starší ženy, rychlá lokální progresse, špatná prognóza
- **medulární karcinom** – z C buněk produkujících kalcitonin – vzniká **hypokalcémie**

**Papilární karcinom štítné žlázy.** Papilární karcinom štítné žlázy v obraze tenkojehlové cytologie:

**A, B.** Nátěry tyreocytů se zvětšenými neokrouhlými jádry s překrýváním. Intranukleární cytoplazmatické pseudoinkluze (šipky). *May-Grünwald-Giemsa (A), hematoxylin-eozin (B).*

**C, D.** Papilární mikrofragmenty získané rovněž tenkojehlovou aspirací a zpracované metodou cytobloku. Matnicová překrývající se jádra. Psammomatózní tělíčko v centru papilárního fragmentu (D). *Hematoxylin-eozin, 100x (C) a 400x (D).*

*Foto: Jaroslava Dušková*



### Onemocnění příštítných tělísek:

Produkce hormonu: parathormon (PTH)

**Hypoparatyreóza** – nedostatek PTH po operacích štítné žlázy s odstraněním příštítných tělísek, *hypokalcémie*, vzniká tetanie, mentální poruchy

**Hyperparatyreóza** – nadbytek PTH v důsledku hyperplázie nebo nádor příštítného tělíčka (jednoho nebo více), vzniká *hyperkalcémie* s následky: *nefrolitiáza*, *peptické vředy*, *metastatická kalcifikace*

- **primární** - adenomy příštítných tělísek
- **sekundární** - při chronické renální insuficienci
- **terciární** – při sekundární hyperparatyreóze vznikne z hyperplázie příštítného tělíčka adenom

### Nádory

**Adenom** – solitární, běžový nepřesahuje 2 cm

**Karcinom** – vzácný, lokální recidivy, invaze do cév



## OTÁZKY

- Vysvětlíte pojmy tyreotoxikóza a hypotyreóza.
- Které projevy nadprodukce STH znáte?
- Jak vzniká a čím se projevuje hypoparathyreóza?

## 2.21 Diabetes mellitus (DM)

- chronické onemocnění v důsledku absolutního nebo relativního **nedostatku inzulínu!!!**
- **inzulin:**
- **umožňuje vstup glukózy do některých buněk**
- **blokuje tvorbu glukózy v hepatocytech** = udržuje normální hladiny glykemie nalačno
- **snižuje rozpad tuků (inhibice lipolýzy)** = brání nadměrnému uvolňování tuků do krevního oběhu
- sekrece inzulínu z beta buněk Langerhansových ostrůvků pankreatu probíhá částečně trvale jako **bazální sekrece** během dne a náhle po jídle jako **postprandiální sekrece**

Nedostatek inzulínu se projevuje **chronickou hyperglykémií (zvýšení nad normu 3,4-5,6 mmol/l) :**

- a) nedostatečná produkce inzulínu (absolutní nebo relativní inzulínopenie – *dysfunkce  $\beta$ -buněk*)
- b) nedostatečný efekt inzulínu ve tkáních (periferní rezistence inzulínu)

### Typy diabetu:

**Prediabetes** – se projevuje jako **porušená glukózová tolerance** (zvýšená glykémie po záteži glukózou) a **zvýšená glykémie na lačno**

**DM 1.typu** – děti, dospívající a mladí dospělí s **absolutním nedostatkem** sekrece inzulínu destruovanými  $\beta$ -buňkami pankreatu, doživotní závislost na terapii inzulínem ( choroba byla do objevu inzulínu v roce 1921 smrtelná)

**DM 2.typu** – většina případů, dospělí, **porucha sekrece** inzulínu u současné **inzulinové rezistence** (u poruch jeho působení inzulínu v cílových tkáních)

**Ostatní typy diabetu:**

- a) **monogenní DM** – geneticky podmíněné syndromy
- b) **sekundární DM** – **způsoben jinými chorobami** než nemoci endokrinního pankreatu: chronická pankreatitida, cystická fibróza, endokrinopatie (Cushingův syndrom), infekční choroby
- c) **steroidní DM** – polékový
- d) **gestační DM** – **přechodný nárůst periferní inzulínové rezistence** tkání v graviditě

### Patogeneze a projevy:

#### **DM 1. typu**

- beta buňky jsou zničeny autoimunitním zánětem, přítomny změny střevního mikrobiomu

klinicky se projeví DM až když zůstane jen 10-20% původních  $\beta$ -buněk

- hyperglykémie → osmotická diuréza → dehydratace → polydipsie (žízeň)
- lipolýza → ketokyseliny → metabolická acidóza (**ketoacidóza**) → stimulace dechového centra v prodloužené míše → zvýšená dechová frekvence a prohloubené tzv. Kussmaulovo dýchání – v dechu je cítit aceton tzv. foetor acetonicus

Terapie: různé druhy inzulínu v inzulínových perech a pumpách

#### **DM 2. typu**

- rezistence periferních buněk na inzulín + dysfunkce  $\beta$ -buněk (nedostatečná postprandiální sekrece inzulínu)
  - hyperinzulinémie + zvýšená hladina triglyceridů + nízká hladina HDL cholesterolu + hypertenze = metabolický syndrom
- rozvíjí se pozvolna
- prvním projevem bývá **hyperglykemické kóma**

Komplikace : diabetická neuropatie, retinopatie, pyodermie, kožní mykózy, syndrom diabetické nohy

Terapie: komplexní včetně výše uvedených komplikací, farmakoterapeutická: léky zvyšující produkci inzulínu, zvyšují citlivost tkání na inzulín a blokují tvorbu cukru v játrech (metformin)

### **Monogenní diabetes**

- u vrozené mutace genu, který ovlivňuje syntézu a uvolňování inzulínu
  - u dětí
- a) novorozenecký diabetes – vzniká do půl roku od narození, nutné genetické vyšetření, lze léčit bez injekcí jako DM 2. typu!
  - b) MODY diabetes – diabetes dospělého věku objevující se u mladých osob, autosomálně dominantně dědičný
  - c) glukokinázový diabetes – trvalá mírná hyperglykémie, kterou není nutné léčit
  - d) HNF diabetes – velké riziko chronických komplikací, nutno léčit farmaky

### **Komplikace diabetu:**

**Akutní metabolické komplikace** – předpokládá se snižování jejich počtu díky edukaci nemocných, moderní inzulínové terapii a možnosti domácího sledování glykémie (*self-monitoring*)

- diabetická ketoacidóza vede až k hyperglykemickému ketoacidotickému kómatu
- hyperosmolární neketoacidotický syndrom – u DM 2. typu, spavost, křeče, vede k hyperosmolárnímu neketoacidotickému kómatu, suchá kůže, lepkavé sliznice, úmrtnost nad 50%
- hypoglykémie – a hypoglykemické kóma je častější u DM 1. typu, neklid, třes, pocit hladu,
- porucha pozornosti, ztráta vědomí, ale bez trvalých následků
- laktátová acidóza vzácnější komplikace u DM 2. typu, nevolnost, zvracení, dezorientace, hyperventilace

### **Chronické komplikace**

- specifické – důsledek dlouhodobé hyperglykémie – diabetická mikroangiopatie (retinopatie, nefropatie, neuropatie)
- nespecifické – se u diabetiků objevují častěji než u nediabetiků – diabetická makroangiopatie (urychlení aterosklerózy)
- sklon k infekcím – močových cest, pyodermii a mykózám
- diabetická noha – ulcerace po drobných otlacích či trhleních a zastřiženích, dlouhodobě se hojí, komplikováno infekcí, častá příčina hospitalizace a amputace končetiny u diabetiků



## OTÁZKY



- Jaké typy diabetu znáte?
- Vyjmenujte některé akutní a chronické komplikace diabetu.

## 2.22 Patologie kůže

### Základní terminologie:

*Eflorescence* – jednotlivé kožní projevy

*Exantém* – soubor eflorescencí na kůži

*Enantém* – projevy na sliznici

*Primární eflorescence* – prvotní projev

*Makula* – skvrna odlišného zbarvení od okolí

*Papula* – pupen, vyvýšená skvrna průměru maximálně 1 cm

*Tuber* – hrbol, papula nad 1 cm

*Vezikula* – puchýřek, malá dutinka s čirou tekutinou

*Bula* – puchýř, dutina vyplněná čirou tekutinou, která je větší než 1 cm

*Pustula* – neštovička, puchýř vyplněný hnisem

*Nodulus* – uzel, tuhý okrouhlý úrvar, který je vyvýšený nebo hmatný pod kůží

*Sekundární eflorescence* – druhotný projev vzniklý z primárního ložiska

*Eroze* – povrchní defekt části epidermis

*Exkoriace* – oděrka, povrchové mechanické stržení epidermis

*Ulkus* – vřed, hluboký defekt epidermis zasahující do šikárky nebo až do podkoží

*Squama* – šupina, destička odlupující se rohoviny

*Krusta* – strup, zaschnutí tekutých sekretů na povrchu kožních eflorescencí

*Ragáda* – trhlina, přímé rovné přerušení kontinuity kůže

*Další názvy*

**Erytém** – zčervenání

**Madidatio** – mokvání, plošné prýštění tkáňového moku

**Cicatrix** – jizva – zmnožení kolagenních vláken v důsledku hojení granulační tkáně, zpočátku je růžová později bělavá

**Lichenifikace** – zhrubění a zvýraznění kožního povrchu (políčkování) na základě mechanického dráždění kůže u svědivých procesů

**Dermatózy** jsou jakákoliv onemocnění kůže.

**Dermatitidy** je zánětlivé onemocnění kůže.

**Neinfekční dermatitidy:**

**Lichen ruber planus** – mnohočetné, svědivé, ploché lesklé *hnědočervené a symetricky uložené papuly na vnitřní straně zápěstí*, na nártách a hleznech i v křížové krajině se spontánní regresí do dvou let

**Lupus erytematodes** – autoimunitní onemocnění spojené s tvorbou imunokomplexů

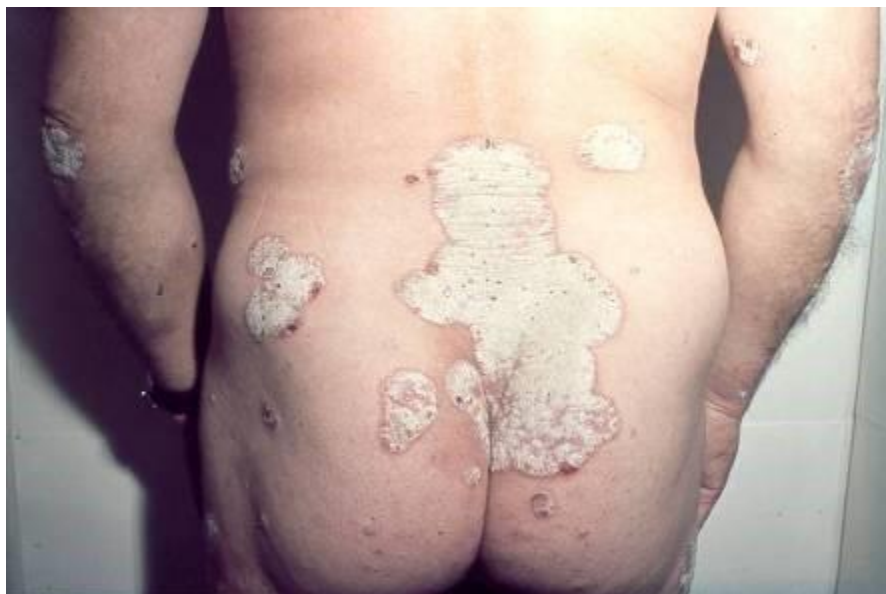- *diskoidní* – ložiska na šíji, tváři a kolem uší s okrouhlými ložisky se zkrubělými okraji a depigmentovaným centrem
- *subakutní*
- *systémový lupus erytematodes – motýlovitý exantém na tvářích* spolu s glomerulonefritidou a polyartritidou

**Lichen sclerosus et atrophicus** – postižení zejména kůže genitálu (předkožka) s tvorbou bělavých ložisek, v některých případech prekanceróza

**Psoriáza – lupénka**, postihuje až 300 000 osob v ČR. Dobře ohraničené růžové okrsky s olupujícími se stříbřitými šupinami zejména na extenzorových stranách končetin (lokty, kolena) lumbosakrálně a ve vlasech. Při traumatizaci se objevuje tečkovité krvácení. Postihuje také nehty a někdy také psoriatická artritida.

**Psoriáza.** Chronická ložisková psoriáza: mapovité, ostře ohraničené plaky zhrubělé kůže, na povrchu s výrazným šupinatěním.

Foto: Svetlana Brychtová



**Ekzém – dermatitidy:** svědivé až pálivé splývající červené papuly i puchýřky, strupy, šupiny.

- *alergická kontaktní dermatitis* – hypersenzitivní imunitní reakce T lymfocytů na alergeny – nikl, rostliny, místně působící léčiva
- *iritovaná kontaktní dermatitida* – reakce na chemické a fyzikální látky - mýdla, oleje
- *atopický ekzém* – IgE hypersenzitivní reakce kůže geneticky podmíněná
- *seborrhoická dermatitida* – postihuje okrsky kůže bohaté na mazové žlázy (kštice, obočí, čelo, tváře,..) – tvorba červených papul se žlutavými šupinami, častá u kojenců, u dospělých vliv androgenů, zimního období, obezity, diabetu
- *pemfigus* – autoimunitní onemocnění se vznikem puchýřů
- *dermatitis herpetiformis Duhring* – autoimunitní onemocnění mladších osob často asociované s *céliakií*
- *epidermolysis bullosa congenita* – tzv. **nemoc motýlích křídel**, příčinou je mutace genů, puchýře následuje jizvení, opakované puchýře, srůsty prstů, tuhnutí kloubů, karcinomy kůže již kolem dvaceti let věku



<https://debra-cz.org/>

- *sarkoidóza* – systémové onemocnění postihující kterýkoliv orgán těla tvorbou nekaseifikujících granulomů – nodulů, uzlíků v podkoží, napodobují nádorové bujení
- *kožní TBC* – skrofuloderma – kolikvační forma postihuje kůži přestupem z podkožních lymfatických uzlin, vznikají píštěle – skrofulóza

Vaskulární nemoci kůže:

- *kopřivka* – *urtikárie*, vystouplá svědivá zarudlá vyrážka nejčastěji u alergií, ale i u jiných chorob

### **Infekční dermatitidy:**

#### **Bakteriální kožní infekce**

- *impetigo* – povrchová infekce kůže způsobená stafylokoky a streptokoky, nejčastěji u dětí, porušení kůže s následným zhnisáním (obličej, ruce, paže)
- *folikulitida* – hnisavý zánět vlasových (chlupových) folikulů u opakované traumatizace (holení, epilace, pot, kosmetika,...), přechodem do okolí vzniká *furunkul* a při splývání u několika přilehlých zánětem postižených folikulů vzniká *karbunkul*
- *acne vulgaris* – onemocnění seboroických oblastí zejména v období puberty (vliv androgenů) začíná tvorbou *komedonů* – uzavřené ústí vlasového folikulu a mazové žlázy (černé až bílé tečky) se sekundární bakteriální infekcí *Propionibacterium acnes* s vývojem hnisavého zánětu
- *rosacea* – růžovka, onemocnění kůže střední části obličeje dospělých především žen v souvislosti s infekcí kůže roztočem *Demodex folliculorum*, připomíná akné bez komedonů

#### **Kožní mykózy**

- a) **povrchové – dermatomykózy**, způsobené poruchou kožního mikroprostředí při imunopresivní terapii, kortikoterapii, diabetes mellitus
  - dermatofytózy – *tinea*, *tinea capitis* (ve vlasech), *tinea corporis* (na trupu), *tinea unguinum* (na nehtech) přítomností *Microsporum canis*, *M. species*

- kandidózy (*Candida albicans*) – v místech tzv. vlhké zapáčky (třísla, pod prsy u obézních osob, u tělních otvorů (rty, vulva, anus)
- keratomykózy – postihují pouze povrchovou vrstvu epidermis – pityriasis versicolor, jejímž původcem je kvasinka *Malassezia furfur*, přenáší se mezilidským kontaktem, infikovaným ložním nebo osobním prádlem, projevy: světle hnědé makuly na nepigmentované kůži nebo bílé Makuly na pigmentované kůži, často recidivuje

b) **hluboké** – vzácné, u imunodeficientních stavů a tvoří bolestivé uzly

**Virové infekce** – časté lokální (reaktivace virem herpes simplex – *opar*) a

- *verruca vulgaris* – bradavice, infekce nízkorizikovými typy lidského papilomaviru HPV, lokalizace solitární nebo mnohotná rukou *verruca palmaris* nebo ploškách nohou *verruca plantaris*, jde o hrbolky s drsnou a navrstvenou rohovinou
- *molluscum contagiosum* – u dětí přenos přímým kontaktem s infikovanou osobou nebo kontaminovaným předmětem, tvoří mnohočetné papulky s centrální vkleslinou

### **Zánětlivé nemoci dermis a podkoží:**

- *sklerodermie* – chronické autoimunitní onemocnění se zánětem podporovaným zmnožením vaziva – *fibrotizací* v kůži i jiných orgánech
- *dermatomyozitida* – systémové autoimunitní onemocnění *kůže a svalů* převážně dospělých, svalové postižení předchází heliotropnímu erytému víček, s atrofickými skvrnami a ukládáním kalcia – *kalcinóza kůže* s ulceracemi
- *panikulitidy* – záněty podkožní tukové tkáně

### **Nádory kůže:**

#### **Benigní nádory a pseudotumory epidermis:**

*Seboroická keratóza (veruka)* – tmavěji pigmentované ploché nebo bradavičnaté výrůstky obličeje a trupu

*Cornu cutaneum* – „kožní roh“ je kuželovitý výrůstek rohoviny na obličeji starých pacientů

*Aktinická (solární) keratóza* - červenohnědá šupinatá ložiska na obličeji a dorzech rukou s povrchovými šupinami

### Maligní nádory epidermis:

**Morbus Bowen** – zarudlá až mokvající plocha na kůži končetin, hlavy a krku starších osob, jde o dlaždicobuněčný karcinom in situ

**Keratoakantom** – vyvýšený kožní dlaždicobuněčný karcinom in situ, rychle rostoucí a v centru vkleslejší dosahující průměru až několik centimetrů téměř nemetastazuje

**Bazocelulární karcinom – bazaliom** je nejčastější maligní nádor kůže lokálně agresivní bez metastazování na osluněných místech kůže starších osob se světlou kůží

- *superficiální* – povrchový šupinatý
- *nodulární* – tvoří uzly
- *morfeiformní* – připomíná jizvení s krustou
- *pigmentovaný* – tmavě hnědý, napodobuje melanom

**Dlaždicobuněčný karcinom – spinaliom** je druhý nejčastější nádor kůže mnoha lokalizací, který tvoří metastázy v nejbližších lymfatických uzlinách (vzácně hematogenně do plic), tvoří se na místech vystavených UV záření, chemickým kancerogenům, imunosupresi, zánětům,...

- difúzně rostoucí
- ulcerózní
- exofytický

### Melanocytární léze

**Pihy – ephelides** jsou hnědé tečky způsobené lokálním zmnožením melaninu bez zmnožení melanocytů

**Lentigo simplex – prosté lentigo**, malá tmavá skrvna na kůži tvořená zmnoženými melanocyty horizontálně v bazální vrstvě

**Pigmentové (melanocytární) névy** - jsou považovány za benigní nádory tvořené seskupováním melanocytů a tvorbou tmavých ložisek na kůži

junkční – v dermoepidermální junkci

smíšené (compound) – v dermoepidermální junkci + v dermis

intradermální – v dermis

**Dysplastický névus** – névus s jiným ložiskovým růstem, větší než 5 mm, nepravidelnými okraji, jsou přítomny architektonické i cytologické atypie, některé mohou přecházet v melanom

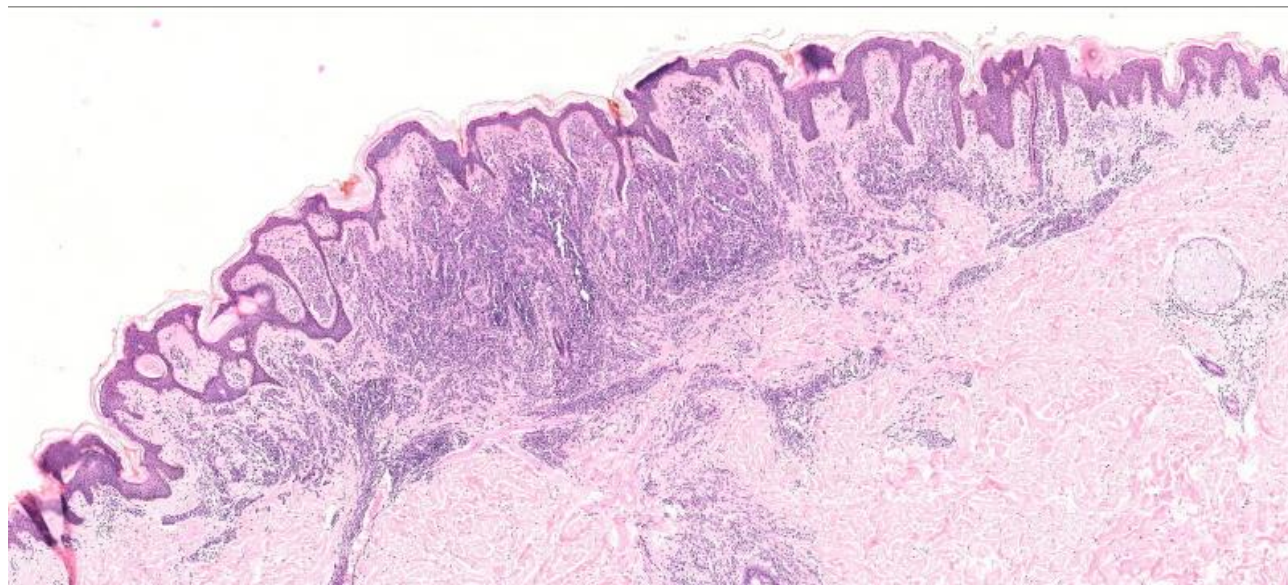
**Kongenitální névus** – asi u 1 % novorozenců bělochů, tvoří rozsáhlé pigmentované plochy

**Névus Spitzové** – tvořen protáhlými melanocyty u dětí a adolescentů, rychle rostoucí růžový uzlík

**Modrý névus** – tmavě modrá nebo šedavá papula kolem 5 mm na končetinách a hýždích tvořená melanocyty uloženými hluboko v dermis

**Intradermální névus.** V korigiu jsou hnízda cytologicky uniformním névových buněk, epidermis přiměřeného vzhledu.

Foto: Svetlana Brychtová



**Maligní melanom (melanom)** je vysoce maligní nádor z melanocytů u různých věkových skupin s výraznou tendencí k metastazování a s nejhorší prognózou (čím dříve diagnóza tím lepší prognóza!), kromě kůže může vznikat i na sliznicích, v sítnici, mozkových plenách, pod nehty, u mužů je častější na trupu, u žen je častější na dolních končetinách.

Rizikovým faktorem je UV záření (zvýšený výskyt melanomů v Austrálii) s opakovanými spáleninami při slunění v dětství (proto je nutné používat opalovací krémy s vysokým ochranným faktorem), věk nad 50 let, vysoký počet dysplastických névů, imunosuprese,

...

Melanomy jsou tvořeny atypickými melanocyty a mají *dvě fáze růstu*: *časná – radiální*, horizontální a *pozdní – vertikální*, infiltrace do hloubky.

***Melanom in situ*** – je preinvazivní fáze melanomu

***Lentigo maligna melanom*** – melanom in situ v terénu kůže poškozené UV zářením (nejčastěji na obličeji, šíji, krku)

***Superficiálně se šířící melanom (SSM)*** – nejčastější, hnízda atypických melanocytů jsou v epidermis na zádech, ramenech a nohách

***Nodulární melanom*** – převažuje vertikální fáze růstu, agresivní chování, rychlé metastazování

***Akrální lentiginózní melanom*** – výskyt na dlaních, ploskách a pod nehty

Staging melanomů: hloubka invaze *podle Breslowa* (v mm) a *podle Clarka* (I-V), mitotická aktivita, ulcerace, invaze do cév, perineurální šíření.

Biologické chování je nepředvídatelné: diagnóza melanomu není rozsudek smrti!!!

K odlišení melanomu od pigmentového névu se používají **ABCDE kritéria**:

A = **A**symetry, asymetrie, nepravidelný tvar

B = **B**order, neostrá hranice od okolí

C = **C**olor, změna barvy, hypo- nebo hyperpigmentace

D = **D**iameter, zvětšování velikosti nad 6mm

E = **E**volving/**E**levation, postupný vývoj, vyvyšování nad okolí

dále se bere v úvahu také nově vzniklé svědění, bolestivost, ulcerace, krvácení .

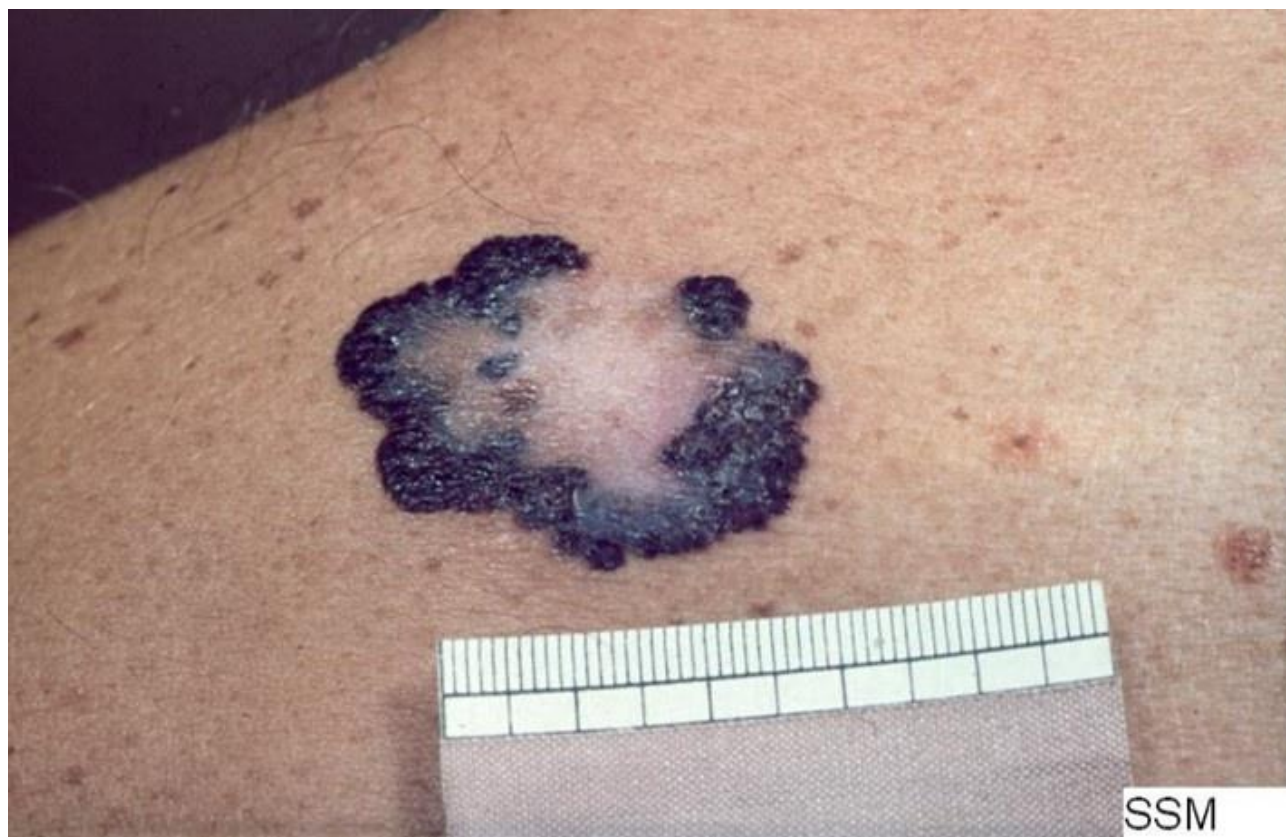Může dojít i ke spontánní regresi = vymizení léze, částečné nebo kompletní

Terapie: závisí na stádiu onemocnění, na prvním místě je **RADIKÁLNÍ RESEKCE** s dostatečným bezpečnostním lemem v okolí a s vyšetřením sentinelové (spádové) lymfatické uzliny. U některých lézí radioterapie, cílená biologická léčba (BRAF a MEK inhibitory), imunoterapie (interferon a interleukin IL-2 a vakcinace).



**Povrchově se šířící melanom.** Nepravidelně pigmentovaná, asymetrická melanocytární léze, na periferii hyperpigmentovaná, v centru naopak se ztrátou pigmentace.

Foto: Svetlana Brychtová



### KORESPONDENČNÍ ÚKOL



- Zpracujete písemnou formou (hlavička, anotace, obsah, fotodokumentace, eventuálně použitá literatura) téma „Melanocytární léze v mé rodině“. Práci zašlete na emailovou adresu [eva.sehnalkova@snopava.cz](mailto:eva.sehnalkova@snopava.cz) před začátkem zápočtového týdne dle platného rozvrhu letního semestru Slezské univerzity v Opavě.

### Pseudotumory a benigní nádory kožních adnex

**Aterom** – kožní cysty vzniklá ucpáním mazové žlázy a nadprodukcí mazu, až několik cm

**Epidermoidní cysta** – rozšíření části vlasového/chlupového folikulu nejčastěji na podkladě, traumatu, až několik cm velikost

## *Speciální patologie*

*Trichoepiteliom* – benigní tumor chlupového folikulu na tváři adolescentů, často mnohottý, velikosti max 5mm

*Pilomatrixom* – *Malherbeův kalcifikující epiteliom*

*Cylindrom* – benigní tumor potních žlázek, mnohočetný ve vlasové části hlavy

**Maligní nádory kožních adnex** – jsou vzácné a vznikají z benigních tumorů

**Mezenchymální nádory kůže** – jsou většinou vzácné

*Lipom* – benigní nádor z tukové tkáně

*Neurinom a neurofibrom* – benigní nádor z periferních nervů

*Fibroepitelový polyp* – pendulující (visící) fibrom

*Dermatofibrom* – **fibrózní histiocytom**, častý benigní, tužší okrouhý, narůžovělý a lehce vystouplý na kůži končetin

*Dermatofibrosarcoma protuberans* – nádor nejistého maligního potenciálu, pomalu rostoucí uzel na trupu a končetinách mladých dospělých hluboko zasahující s tendencí k recidivám

*Hemangiom* – benigní nádor z krevních cév, nejčastěji *kapilární*, vyklenující se růžový až červený, většinou drobný

*Pyogenní granulom* – *lobulární kapilární hemangiom* je rychle rostoucí, prokrvácený často exulcerovaný uzlík na prstech, sliznicích nosu a dutiny ústní

*Kaposiho sarkom* – maligní nádor krevních cév i pacientů s AIDS na kůži i ve vnitřních orgánech, metastazuje do plic

*Angiosarkom kůže* – na sluncem ozářené kůži starších osob, nebo jako následek radioterapie (u žen po karcinomu prsu) nebo v místech lymfedému, agresivní, metastazuje do plic

*Mycosis fungoides* – kožní T lymfom

### **Kožní projevy chorob vnitřních orgánů = dermadromy**

- často u autoimunitních onemocnění a metabolických chorob
- probíhají současně s nemocemi vnitřních orgánů nebo až jako jejich následky

- kožní projevy pozorujeme u diabetes mellitus, hypertyreózy, hypothyreózy, Cushingovy choroby, Addisonovy choroby, systémového lupus erythematoses, revmatoidní artritidy, Crohnovy choroby a ulcerózní kolitidy, celiakie, onemocnění jater a žlučníku, onemocnění ledvin, insuficientce žilního systému dolních končetin a vaskulitid.

## OTÁZKY



- Co znamenají kritéria hodnocení ABCDE?
- Jaká znáte dermatitidy?
- Co je to psoriáza?

ROZŠÍŘENÍ PRO STUDENTY OBORU DĚTSKÁ SESTRA

## 2.23 Perinatální patologie

### Vývojová období plodu

1. **prenatální** – intrauterinní – hypoxie, poruchy růstu, malformace
2. **porod** – asfyxie, poranění
3. **postnatální** – **časné postnatální** – poruchy adaptace, nezralost plic

### Fyziologický novorozenec:

- narozen ve 38. – 42. týdnu gravidity
- hmotnost 2500 – 4500 g
- srdeční frekvence 120 – 180/min
- dechová frekvence 40 - 60/min
- dechový objem 80 – 100ml/kg tělesné hmotnosti
- teplota 37,0 – 38,2 rektálně
- hmotnostní úbytek do 10%
- nevyžaduje intenzivní resuscitaci – Apgar skóre 8 - 10 v 1. minutě (dále se hodnotí na konci 5. a 10. minuty)

## *Speciální patologie*

- močí do 24 hod po porodu
- časně po porodu odchází smolka (do 48hod)
- barva kůže - růžová, subikterická 48 hod po porodu

### **Rizikový novorozenec:**

- nízká porodní hmotnost – pod 2500g
- nezralost – pod 38 týden gravidity
- asfyxie
- hyperbilirubinémie
- vícečetné porody
- novorozenci diabetických matek
- novorozenci utlumení anestzií, léky
- děti z rizikových gravidit

### **MORS (= úmrtí)**

- **praenatalis** – před porodem (= intrauterina) (+ **intranatalis** – v průběhu porodu)
- **neonatalis** – do 7 dnů po porodu
- **postneonatalis** – 8.- 28.den po porodu

### **MORS PRAENATALIS**

= **PŘED** porodem (**mors intrauterina**) + **BĚHEM** porodu (**mors intra partum**)

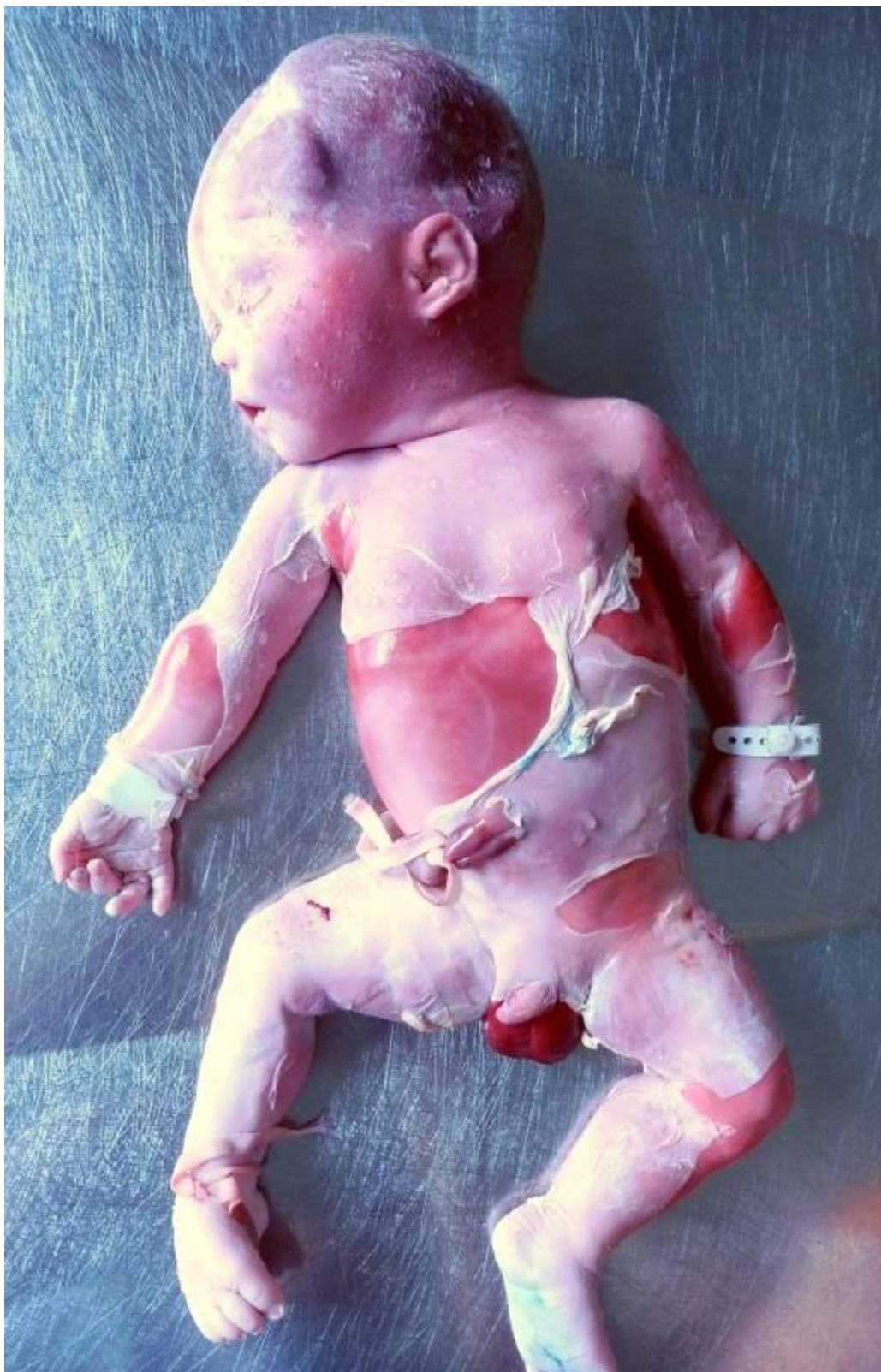Žádné známky života – pohyb, srdeční akce, dýchání !!!

### **MACERACE:**

- plodová voda prostupuje pokožku
- odlupování nastupuje 8 hodin po úmrtí
- autolýza vnitřních orgánů

**Macerace.** Kůže se vlivem působení plodové vody cárovitě odlupuje.

*Foto: Katarína Kuťková*



**abortus = potrat**

- a) plod bez známek života - vypuzený v časně fázi těhotenství  
- hmotnosti **do 500 g**

- délky 25 cm

- gestační věk nižší než 22 týdnů

Je možné **požádat o pohřbení** tzv. jiných lidských pozůstatků.

b) **nad 500 g** = mrtvě rozený plod s **NUTNOSTÍ POHŘBENÍ**

**MORS NEONATALIS** = do 7 dnů po porodu

fetus maturus = zralý

normální gravidita – donošenec: 38-42 týdnů

2500-4000g

48-52 cm

**fetus immaturus** = nezralý

**nezralost - nedonošenec:** pod 38 týdnů s nižší hmotností i délkou

**fetus permaturus** = přezrálý

**přezrálost – přenošenec:** nad 42 týdnů s vyšší hmotností i délkou

**MORS POSTNEONATALIS** = 8.- 28.den po porodu

Poznámka: Neonatologická péče v ČR je na velmi vysoké úrovni. Záchrana a péče o životaschopné děti ojedinele i s hmotností nižší než 500g probíhá ve specializovaných centrech – nejbližší je ve FN Ostrava.

Starší klinické dělení obsahuje pojmy jako „vitalis“ a „non vitalis“:

**Fetus maturus** = zralý: 2500 – 4000 g

**Fetus immaturus vitalis** = nezralý schopný života: 1000 – 2500 g

**Fetus immaturus non vitalis** = nezralý neschopný života: pod 1000 g

## **ZNÁMKY NEZRALOSTI**

**klinické:**

- přítomnost lanuga, jemné vlásky, červená jemná tenká kůže, prosvítající cévy, krátké měkké nehty, rýhování kůže plosek
- vývoj boltce – měkké, chrupavka chybí

## Speciální patologie

- vývoj zevních pohlavních orgánů: dívky – malé stydké pysky nekryté velkými, chlapci – šourek není rýhovaný, varlata nejsou sestouplá
- neuromuskulární reakce
- relativně větší hlava

### biochemické:

- detekce sufraktantu v plodové vodě

### patologické:

- mikroskopická úroveň

### Příčiny předčasného porodu:

- předčasná ruptura plodových blan
- intrauterinní infekce
- abrupce placenty
- insuficience děložního hrdla
- vícečetná těhotenství
- kouření matky

### Intrauterinní retardace růstu (IUGR – intrauterine growth retardation)

= porovnání hmotnosti plodu s gestačním věkem (= s průměrnou hmotností vzhledem k věku)

#### 1. hypotrofický plod (SGA = „small for gestational age“)

a) *proporcionální* – časná fáze gravidity – genetika, infekce

b) *disproporcionální* – pozdní fáze gravidity - malnutrice matky, zhoršení placentárních funkcí, relativně větší hlava

#### 2. hypertrofický plod (LGA = „large for age“) - diabetes mellitus, obezita matky

### Příčiny intrauterinních poruch plodu

1. **plod** – genetické chromozomální aberace, vrozené vývojové vady

2. **pupečník** – délka nad 50cm – pravé uzly,

- strangulace částí těla

- *aplázie* (nevyvinutí) cévy



- marginální (okrajový) úpon na placentu

**3. placenta** – infarkty, předčasné odlučování, *placenta praevia* (vcestná)

**4. matka** – infekční choroby, dm, škodliviny, léky, vyšší věk

- intrauterinní infekce

**ascendentní** – častější a bakteriální: *chorioamnionitida* (zánět plodových obalů) - může vést až k ruptuře plodových obalů a *funisitida* (zánět pupečníku) s přestupem na cévy (vaskulitida) s následnou hypoxií plodu a aspirací plodové vody se vznikem adnatní pneumonie a novorozenecké sepse

**hematogenní (transplacentární)** - důsledky závisí na období nákazy a typu mikroorganismu

**TORCH:** Toxoplasma, Ostatní (parvovirus B19, syfilis, varicela,..), Rubeola, Cytomegalovirus, Herpes virus - mikrocefalie, hydrocefalus, předčasný porod

**Fetální hydrops** = těžké edematózní prosáknutí plodu

- maximum v oblasti krku a šíje – *hygroma colli*
- kardiální edémy, transudáty v dutinách, otok vaziva podkoží
- úmrtí

**1. imunitní** = morbus haemolyticus neonatorum, inkompatibilita krevních skupin matky a plodu, hemolytický ikterus, toxicita bilirubinu v mozku

**2. neimunitní** = různorodé příčiny: VVV srdce, metabolické choroby, fetofetální transfuze (u dvojčat s jednou placentou)

## POŠKOZENÍ PLODU PŘI PORODU

**Porodní asfyxie = dušení**

kombinace *hypoxémie* a jejich důsledků – *hyperkapnie* a *metabolické acidózy* vzniklá během porodu = **porodní asfyxie** (dříve časný asfyktický syndrom)

- APGAR skóre
- Patologie: tečkovitá krvácení na pleuře a epikardu, aspirace plodové vody (předčasné dýchací pohyby)

**Syndrom aspirace mekonia** = předčasné vyloučení smolky do plodové vody následované aspirací a vedoucí k hypoxii, dále dráždění plicní tkáně s degradací surfaktantu a vzniká zánět plic

Patologie: mekoniová tělíška v plicích

**Hypoxicko-ischemická encefalopatie** = poškození mozku hypoxií a ischemií kdykoliv v průběhu gravidity z různých příčin

Patologie: gliové jizvičky a multifokální cystická encefalopatie

Klinika : DMO = dětská mozková obrna, mentální retardace, epilepsie

### **PORANĚNÍ PLODU ZA PORODU**

příčina: nejčastěji kefalopelvický nepoměr (velká hlavička plodu a úzká pánev matky)

#### ***Poranění měkkých pokrývek lebních:***

1. *capus succedaneum* = porodní nádor
2. *kefalhematom* = subperiostální hematom
3. *subgaleální hematom* – vzácný, rozsáhlý, krevní ztráty velké

***Zlomeniny lebky*** vznikají nejčastěji při instrumentálních porodech, lineární nebo vpáčené spojené s intrakraniálním krvácením:

*extracerebrální krvácení* - subarachnoidální a subdurální

*intraventriculární krvácení*, časté u nezralých novorozenců

*periventriculární krvácení* do nezralé měkké zárodečné matrix mozku v okolí komor, do kterých se pak krev provalí, hojení vede neprůchodnosti mozkomíšních cest a k obstrukčnímu hydrocefalu

#### ***Další poranění:***

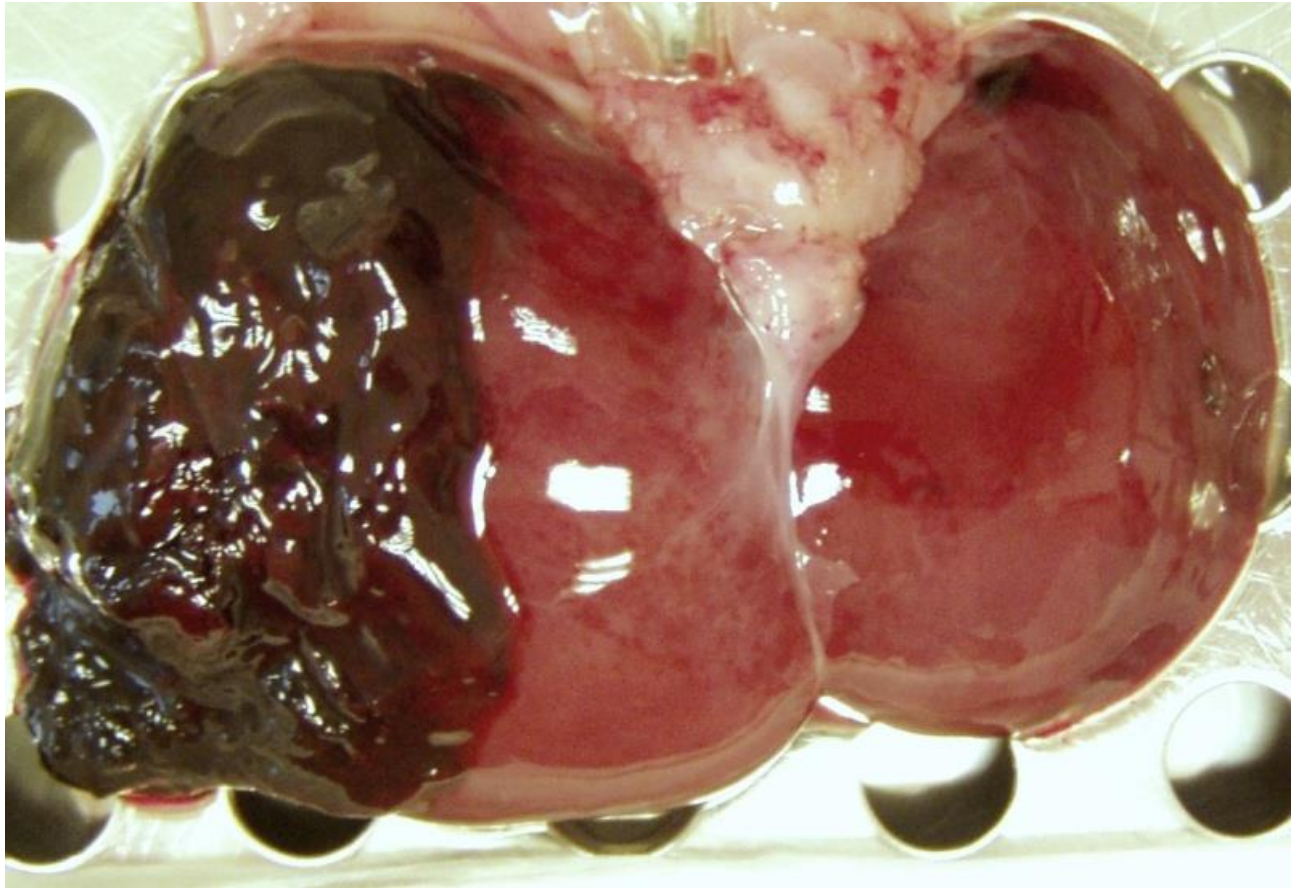
*zlomenina klíční kosti*

*poškození nervů pažního pletence*

*subkapsulární hematom jater*

### Subkapsulární hematom jater.

*Foto: Jan Soukup*



### PORUCHY POSTNATÁLNÍ ADAPTACE

- **1. nemoc hyalinních membrán** (= syndrom hyalinních blanek) = pozdní asfyktický syndrom
- - nedostatek **surfaktantu** spojený z nezralostí, je tvořen pneumocyty druhého typu po 35.týdnu gravidity a snižuje povrchové napětí alveolární výstelky
- - kortizol při stresu podporuje jeho tvorbu
- - ohroženy děti po císařském řezu, matek s diabetes mellitus

- - plíce po nádechu nezůstávají rozepnuty, **ale opakovaně kolabují**, dochází k poškození alveolární výstelky, tvoří se hyalinní blanky, které brání průniku kyslíku z alveolů do kapilár sept, vzniká hypoxie a bludný kruh
- 

**2. bronchopulmonální dysplázie** – v terénu nezralých plic jako následek léčby plicní ventilací (barotrauma) a oxygenoterapií (toxicita kyslíku), vznikají těžké poruchy vzdušnosti s následným jizvením, atelektázami, emfyzémem a fibrózou

**3. retinopatie nedonošenců** – komplikace oxygenoterapie

- na začátku – nárůst O<sub>2</sub> vede k zástavě nedokončené vaskularizace sítnice
- na konci – pokles O<sub>2</sub> – způsobí proliferaci (tvorbu) kapilár sítnice do sklivce, jizvení, slepotu

**4. nekrotizující enterokolitida novorozenců** – je typická u nedonošenců, multifaktoriální, souvisí s nezralostí střeva, ve kterém je nevyvinutá slizniční bariéra

Patologie: překrvení, ulcerace, gangréna, perforace, peritonitida – nejvíce postiženo je terminální ileum a pravostranný tračník

**5. novorozenecká sepse** – závisí na nedostatečně vyvinutém imunitním systému, který je ohrožen bakteriálními infekcemi hlavně u nezralých novorozenců, vznikají také neonatální leptomeningitidy jako následky adnatní pneumonie a umbilikální sepse – nyní našťástí vzácné!!!

### **SYNDROM NÁHLÉHO ÚMRTÍ DÍTĚTE (SIDS = Sudden Infant Death Syndrome)**

- náhlé úmrtí do věku 1 roku bez vysvětlitelné příčiny (po provedení pitvy se jiná příčina prostě nenajde)
- v ČR kolem 20/100 000 porodů
- večer matka položí dítě bez známek nemoci do postýlky – nález mrtvého dítěte často vleže na bříšku
- statisticky vysledováno: častěji předčasně narození chlapci, věk 2-4 měsíce, spíše v zimním období
- nevyvinuté regulační mechanismy a centra řízení v prodloužené míše ... příčina je stále neznámá

- prevence: monitory dechu = podložky pod dítě, vyloučit spánek na břicho (pokládat na záda), spánek s matkou, přetopená místnost, příliš měkká podložka, zakouřená místnost

## OTÁZKY



- Co víte o abortu?
- Jaké jsou nejčastější příčiny předčasného porodu?
- Jaká poškození plodu mohou vzniknout při porodu?



## ODPOVĚDI NA KONTROLNÍ OTÁZKY

- Jaké druhy pitev se provádějí? *Anatomické, patologicko-anatomické, zdravotní a soudní.*
- Co obsahuje pitevní protokol? *Makropopis, předběžnou pitevní diagnózu, mikropopis a závěrečnou diagnózu.*
- Jaký je význam patologicko-anatomické pitvy? *Pro klinika – vyřešení diagnostických rozpaků, pro zdravotnické zařízení – kontrola péče, pro příbuzné – informace pro anamnézu.*
- Co je to histologické vyšetření? *Mikroskopické zkoumání vzorku tkáně odebrané za života pacienta.*
- Jaký je význam histologického vyšetření? *Určení diagnózy.*
- Jakými způsoby lze získat vzorky tkáně k určení diagnózy u živých pacientů? *Operací, punkcí, kyretáží, endoskopickým vyšetřením.*
- Co je to cytologické vyšetření? *Vyšetření jednotlivých buněk (v patologii kromě krevních).*
- Jaký je význam cytologického vyšetření? *Sekundární prevence, diferenciální diagnostika chorobných procesů.*
- Jak lze získat materiál k cytologickému vyšetření? *Punkcí s aspirací, stěrem, laváží.*
- Jaké znáte zevní příčiny nemocí? *Fyzikální, chemické, biologické, poruchy výživy a prostředí.*
- Jak odlišíte otravy a závislosti? *Otrava je většinou stav akutní, závislost je návyk chronický.*
- Jaké znáte vnitřní příčiny nemocí? *Poruchy počtu a struktury chromozómů nebo genů.*
- Co jsou VVV a jaké druhy znáte? *Jde o morfologické odchylky vzniklé v prenatálním období, některé vedou k nitroděložnímu úmrtí, jiné jsou viditelné hned po narození nebo se projeví později.*
- Jaký je rozdíl mezi antigenem a protilátkou? *Antigen je látka schopná vyvolat imunitní odpověď, protilátka je imunoglobulin v krevním séru.*
- Co je to alergie? *Přehnaná imunitní reakce.*
- Co je humorální a celulární imunita? *Humorální je látková (zprostředkovaná protilátkami), celulární je buněčná (zprostředkovaná T-lymfocyty).*
- Jaký je rozdíl mezi aktivní a pasivní imunizací? *U aktivní se do těla vpravuje oslabený nebo usmrcený zárodek nemoci, u pasivní se do těla vpravují hotové protilátky.*
- Co je to adaptace? *Reverzibilní, funkční a strukturální odpověď na zvýšené nebo snížené nároky na organismus.*

- Jaký je rozdíl mezi hypertrofií a hyperplázií? *Hypertrofie je zvětšení buněk, které jsou přítomny v normálním množství a hyperplázie je zvýšení počtu buněk, které jsou normální velikosti.*
- Jaké jsou příčiny atrofie? *Nedostatek výživy včetně okysličené krve, tlak z okolí, inaktivita, nervové a endokrinní příčiny.*
- Co je to metaplázie? *Přeměna jedné diferencované tkáně v jinou diferencovanou tkáň.*
- Co je to nekróza? *Místní odumření tkáně.*
- Jaké jsou příčiny nekrózy? *Fyzikální, chemické, biologické, zánětlivá reakce a hypoxie.*
- Jak se jednotlivé nekrózy hojí? *Vazivovou jizvou, pseudocystou, sekvestrací.*
- Co je to gangréna? *Nekróza ovlivněná zevními vlivy.*
- Jaké jsou typy gangrén? *Suchá, vlhká a plynatá.*
- Je důležitá prevence dekubitů? *Ano*
- Co je stárnutí? *Dlouhodobě probíhající regresivní změny na úrovni celého organismu.*
- Jaké jsou známky stárnutí? *Fyziologické, psychické a sociální změny (vrásky, snižování velikosti, pomalejší pohyb, myšlení, jednání, ...).*
- Jaký je rozdíl mezi smrtí a klinickou smrtí? *Smrt je nezvratná zástava veškerých funkcí organismu, klinická smrt je reverzibilní zástava krevního oběhu a dýchání s bezvědomím.*
- Které jsou známky smrti jisté? *Fyzikální (bledost, skvrny, chladnutí, difúze tekutin a plynů, vysychání) a chemické (ztuhlost, autolýza, srážení krve a hniloba).*
- Jaký je rozdíl mezi steatózou a lipidózou? *Steatóza je patologická intracelulární akumulace neutrálních lipidů a lipidóza je vrozené strádavé onemocnění způsobené mutacemi genů.*
- Co je amyloidóza a jaké orgány postihuje? *Vznik a ukládání patologické bílkoviny amyloidu v mezibuněčném prostoru postihující nejčastěji cévní stěny v ledvinách, srdci, játrech a zažívacím traktu nebo mozku.*
- Jak se projevuje Marfanův syndrom a mezi jaká onemocnění jej řadíme? *Dědičné onemocnění mezibuněčné hmoty a vaziva. Lidé s vysokou postavou, dlouhými prsty, hypermobilitou kloubů, poškozením cévní stěny aorty.*
- Jaký je význam vápníku v lidském organismu? *Stavba kostí a zubů, ovlivňuje hemokoagulaci a nervosvalovou dráždivost.*
- Vysvětlete rozdíl mezi dystrofickou a metastatickou kalcifikací. *U dystrofické se Ca ukládá do tkání předem změněných, u metastatické do tkání zdravých.*
- Jak se projeví nádor příštítných tělísek v metabolismu vápníku? *Při zvýšení hladiny parathormonu vznikají ložiska odvápnění v kostech a vzniká hyperkalcémie.*
- Jaký je rozdíl mezi rachitidou a osteomalácií? *Hypovitaminóza D v dětství vede ke křivice a v dospělosti k osteomalácii.*
- Vysvětlete rozdíl mezi litiázou a koprolitem. *Litiáza je tvorba konkrementů v těle, koprolit je nepravý kámen (zahuštění střevního obsahu).*

- Vyjmenujte a vysvětlete pojmy urolitiáza a cholelitiáza. *Urolitiáza znamená močové kameny a cholelitiáza žlučové kameny.*
- Jaké mohou být velikost a tvar kamenů? *Velikost od milimetrového písku až k několika centimetrům a tvar: ostnatý, hladký, fasetovaný, odlitkový.*
- Jaké jsou komplikace kamenů? *Kolika, zánět, obstrukce, dekubitus, perforace.*
- Co je to silikóza? *Získané onemocnění plic při vdechování prachu s oxidem křemíku.*
- Jaká je definice ikteru? *Je žloutenka, jde o symptom mnoha různých chorob.*
- Které choroby jsou typické pro hemolytický ikterus? *Hemolytické anémie, transfúze inkompatibilní krve, novorozenecká žloutenka simplex a gravis.*
- Co je to obstrukční ikterus? *Stav, kdy žluč neodtéká do dvanáctníku v důsledku překážky ve vývodných cestách žlučových.*
- Jaké jsou příčiny zánětů? *Neživé (fyzikální a chemické) a živé (viry, bakterie, plísňe, paraziti).*
- Jaký je rozdíl mezi alterativní, exsudativní a proliferativní fází zánětu? *Alterativní je počáteční a převahou poškození tkáně, exsudativní následuje a tvoří se zánětlivý infiltrát, proliferace je konečnou fází s tvorbou granulační tkáně a jizvy.*
- Které jsou místní projevy zánětu? *Rubor, dolor, calor, tumor a functio laesa.*
- Jaké jsou celkové projevy zánětu? *Zvýšená teplota, změny krevního obrazu, zvýšení sedimentace a CRP a tvorba protilátek.*
- Jaká jsou hlediska dělení zánětů? *Délka průběhu, typ zánětlivé odpovědi, převládající složka.*
- Jaké jsou základní typy exsudativních zánětů? *Serózní, fibrinózní, hnisavý, gangrenózní a lymfocytární.*
- Jaký je rozdíl mezi flegmónou a abscesem? *Flegmóna je neohraničený hnisavý zánět a absces ohraničený hnisavý zánět.*
- Jaké jsou komplikace abscesu a flegmóny? *Ruptura, fistuly, pyémie, metastatické abscesy až infarkty.*
- Co je to granulom? *Uzlíčkovitý útvar milimetrové velikosti obsahující lymfocyty, epiteloidní buňky, vícejaderné Langhansovy buňky a někdy i centrální nekrózu.*
- Které choroby patří mezi specifické záněty? *TBC, syfilis, sarkoidóza, lepra, lymfogranuloma venereum.*
- Jak se liší průběh primární a postprimární tuberkulózy? *Primární je dětským typem a vzniká při prvním styku s infekcí, postprimární je reaktivací starého infektu nebo nové setkání s infekcí.*
- Popište tři stádia syfilis. Za jakou dlouhou dobu po nákaze se projeví? *Ulcus durum + indolentní bubo (po třech týdnech od nákazy), condylomata lata (po 10 týdnech), neurosyfilis + gummata + aortitida (po několika letech).*
- Jaké jsou rizikové faktory pro vznik trombů? *Poškození endotelu, zpomalení krevního toku a zvýšená srážlivost krve.*
- Vyjmenujte nejčastější druhy embolie. *Trombembolie, embolie vzduchová, tuková, nádorová a plodové vody.*



- Uved'te nejznámější typy krvácení. *Vnější a vnitřní, žilní, tepenné a kapilární, z roztržení, nahlodání a extravazace, ....*
- Vysvětlete pojem venostáza. *Porucha odtoku žilní krve.*
- Definujte otok a uveďte jeho příklady. *Lokalizované nahromadění tekutiny ve tkáni.*
- Jak lze rozdělit oběhové selhání? *Pravostranné a levostranné, akutní a chronické.*
- Jaké jsou příčiny a následky levostranného srdečního selhání? *U akutního je příčinou infarkt myokardu a následkem otok plic, u chronického je příčinou CHCHS a následkem cyanotická indurace plic, přenesená hypertrofie pravé komory, otoky kolem kotníků.*
- Jaké jsou příčiny a následky pravostranného srdečního selhání? *U akutního je nejčastější příčinou masivní embolie plicnice a následkem rychlá smrt, u chronického jsou příčinou nemoci plic a následkem cor pulmonale, muškátová játra, ...*
- Která stádia šoku patří mezi reverzibilní a proč? *Stádium časné a progresivní, průběh lze zvrátit.*
- Jaký je rozdíl mezi reparací a regenerací? *Reparace je náhrada tkání méněcennou, regenerace náhrada tkání rovnocennou (stejnou jako původní).*
- Jak se liší typy hojení ran? *Per primam u sterilních ran s minimálním poškozením, per secundam u ran velkých s neostrými okraji.*
- Jak se hojí zlomenina? *Organizace hematomu, vazivový svalek, provizorní kostěný a do 6 týdnů definitivní kostěný svalek.*
- Jaké reakce vznikají po transplantaci? *Rejekce – odmítnutí štěpu hostitelem, GVHD – reakce štěpu proti hostiteli.*
- Co je to nádor a jaké má charakteristiky? *Nádor je shluk změněných buněk vznikající v důsledku nekoordinované a autonomní proliferace. Nepodléhá regulaci, nebere ohled na hostitele, nemění se zpět na původní tkáň, roste agresivně, podporuje angiogenezi, ...*
- Jaké jsou příčiny vzniku nádorů? *Jde o multifaktoriální proces, v některých případech lze určit dehtové látky, aflatoxin, konzervanty, alkohol, ionizující záření, viry, ...*
- Co řadíme mezi prekancerózy a dysplázie? *Přednádorové změny architektiky i vzhledu buněk v oblasti vulvy, cervixu, penisu, anu, pankreatu, ...LSIL, HSIL.*
- Které jsou základní rysy biologického chování benigních a maligních nádorů? *Benigní – nezhojbné, ohraničený, expanzivní a pomalý růst bez tvorby metastáz. Maligní – zhoubné, neohraničený, infiltrativní a rychlý růst s tvorbou metastáz, ...*
- Jaká vyšetření jsou klíčová pro určení typu nádoru? *Biopsie s následnou histologií, imunohistochemie, in situ hybridizace, PCR, NGS.*
- Co je to TNM klasifikace? *Mezinárodní klasifikace maligních nádorů založená na velikosti tumoru – T, postižení regionálních lymfatických uzlin – N, přítomnosti vzdálených metastáz – N.*

- Jakým způsobem probíhá v ČR preventivní program rakoviny děložního čípku? *U všech dospělých žen je v rámci preventivní gynekologické prohlídky proveden cytologický stěr 1x ročně.*
- Do které skupiny nádorů podle histogeneze patří: *osteosarkom = maligní mezenchymální tumor, karcinom = maligní epitelální tumor, leiomyom = benigní mezenchymální tumor, adenom = benigní epitelální tumor, gliom = nádor neuroektodermální, melanom = maligní neuroektodermální tumor, seminom = maligní germinální nádor.*
- Vysvětlíte pojem karcinom a ve kterých orgánech je najdeme nejčastěji? *Karcinom je maligní epitelální nádor povrchového nebo výstelkového epitelu, nejčastěji se vyskytuje v kůži, zažívacím traktu, plicích, mléčné žláze, urogenitálním traktu a prostatě.*
- Jak se projevují nádory mozku? *Nitrolební hypertenzí (nauzea a bolesti hlavy), epileptickým záchvatem, obrnou, poruchami citlivosti, změnami chování a osobnosti.*

## **LITERATURA**

Zámečník, J. et al.: Patologie. Praha: LD, s.r.o. - PRAGER PUBLISHING 2019, ISBN 978-80-270-6457-1

Mačák, J., Mačáková, J., Dvořáčková, J.: Patologie. Praha: Grada 2012, ISBN 978-80-247-3530-6

Povýšil, C. et al: Speciální patologie. Praha: Galén 2007, ISBN 978-80-7262-494-2

Dvořáčková, J.: Patologie v kostce. Ostrava: Ostravská univerzita, Lékařská fakulta 2012  
ISBN 978-80-7464-184-8























## SHRNUTÍ STUDIJNÍ OPORY

Patologie seznamuje studenty s nemocemi, příčinami jejich vzniku, jejich projevy a vlivem na zdraví pacienta. V obecné patologii z hlediska obecného a ve speciální patologii konkrétně v jednotlivých orgánových systémech. Zkoumá poškozené tkáně i jednotlivé orgány a hodnotí jejich vztah k příznakům nemoci pozorovaných za života pacienta; zajímá se o etiologii a patogenezi, hodnotí morfologické změny buněk a orgánů a o význam těchto změn pro jejich funkci.

Morfologické projevy nemoci patří mezi její objektivní znaky, a proto jsou často využívány v diagnostice. Znalosti a pojmy z obecné patologie jsou důležité pro speciální patologii, kde již tyto pojmy nebudou znovu vysvětlovány. Student musí zvládnout obecné, aby pochopil speciální. Není možné se studiu věnovat v opačném pořadí. Patologie patří mezi základní lékařské obory, proto má mít každý zdravotnický pracovník přehled v této pestré, rozsáhlé a rozmanité vědě. Své znalosti využije nejen v oboru, ve kterém pracuje, ale uplatní je jako odborná autorita ve zdravotnictví při informování laiků a zodpovídání jejich dotazů na vznik, průběh, léčbu a následky různých nemocí.

Přeji studentům, aby jim jejich získané znalosti vydržely co nejdéle a využili je v mnoha dalších předmětech svého studia (chirurgii, interně, gynekologii a mnoha dalších).

## PŘEHLED DOSTUPNÝCH IKON

	Čas potřebný ke studiu		Cíle kapitoly
	Klíčová slova		Nezapomeňte na odpočinek
	Průvodce studiem		Průvodce textem
	Rychlý náhled		Shrnutí
	Tutoriály		Definice
	K zapamatování		Případová studie
	Řešená úloha		Věta
	Kontrolní otázka		Korespondenční úkol
	Odpovědi		Otázky
	Samostatný úkol		Další zdroje
	Pro zájemce		Úkol k zamyšlení

Název: **Patologie a patologická fyziologie**

Autor: **MUDr. Eva Sehnálková**

Vydavatel: Slezská univerzita v Opavě  
Fakulta veřejných politik v Opavě

Určeno: studentům SU FVP Opava

Počet stran: 254

Tato publikace neprošla jazykovou úpravou.