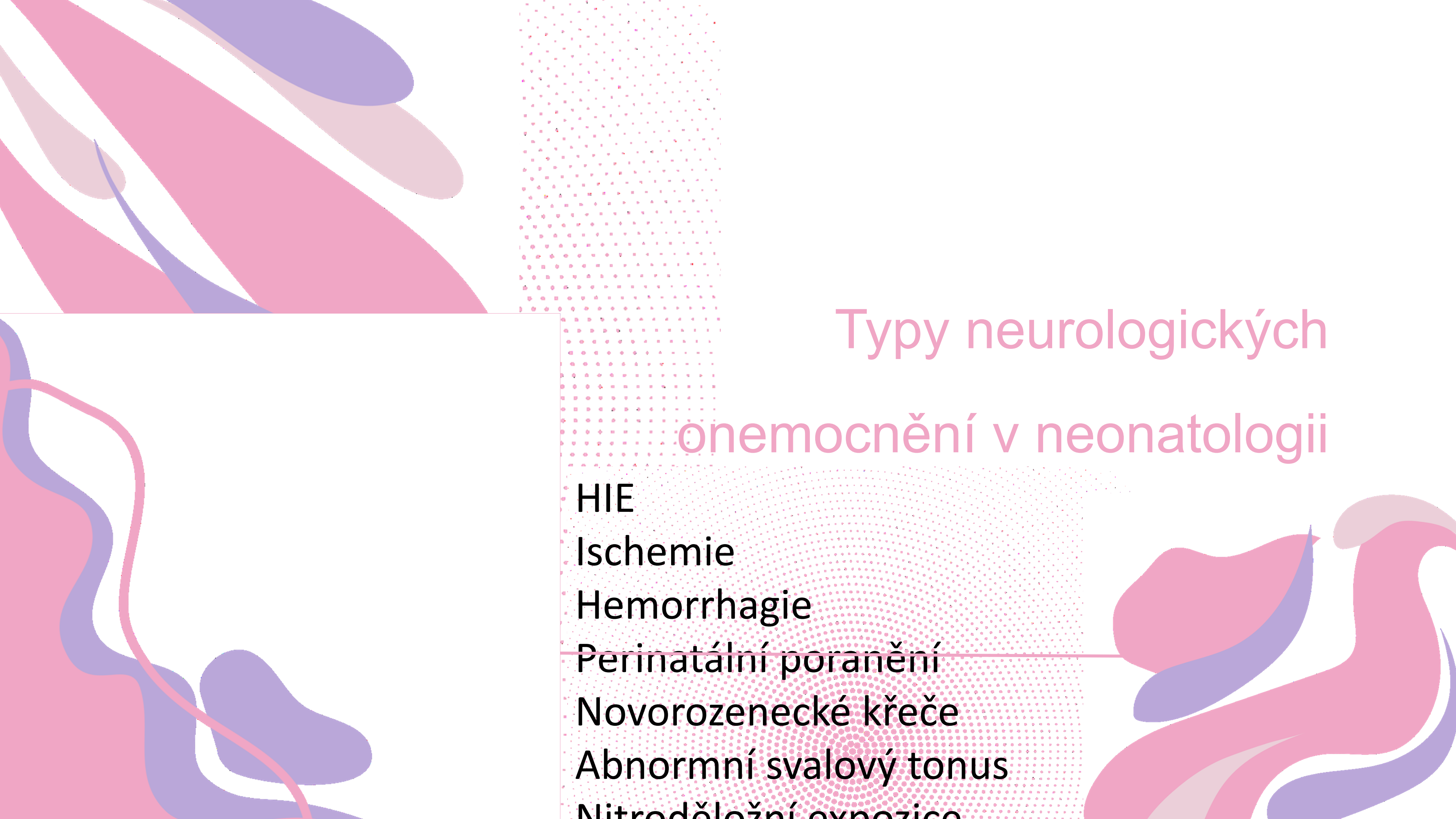




Neonatologie

MUDR. RENATA SLANÁ



Typy neurologických onemocnění v neonatologii

HIE

Ischemie

Hemorragie

Perinatální poranění

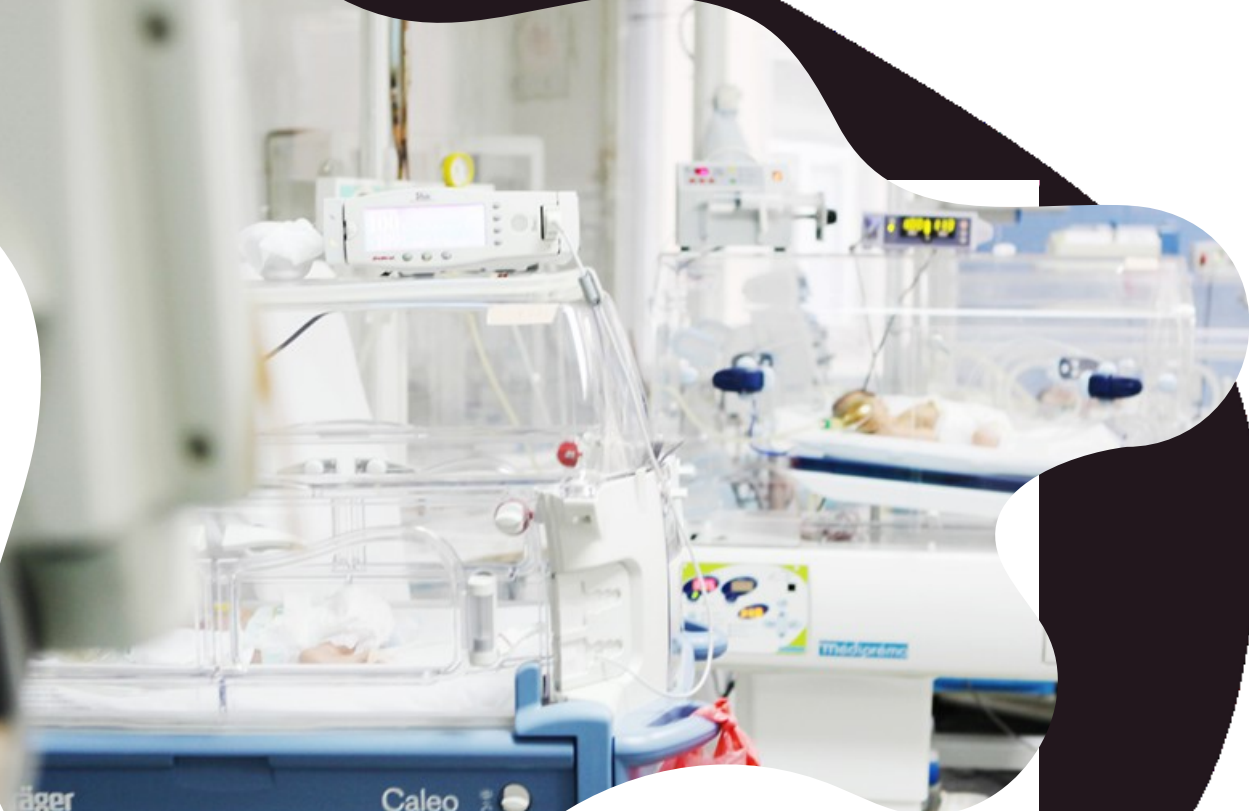Novorozenecké křeče


Abnormní svalový tonus

Nitroděložní expozice

Hypoxicko-ischemická encefalopatie

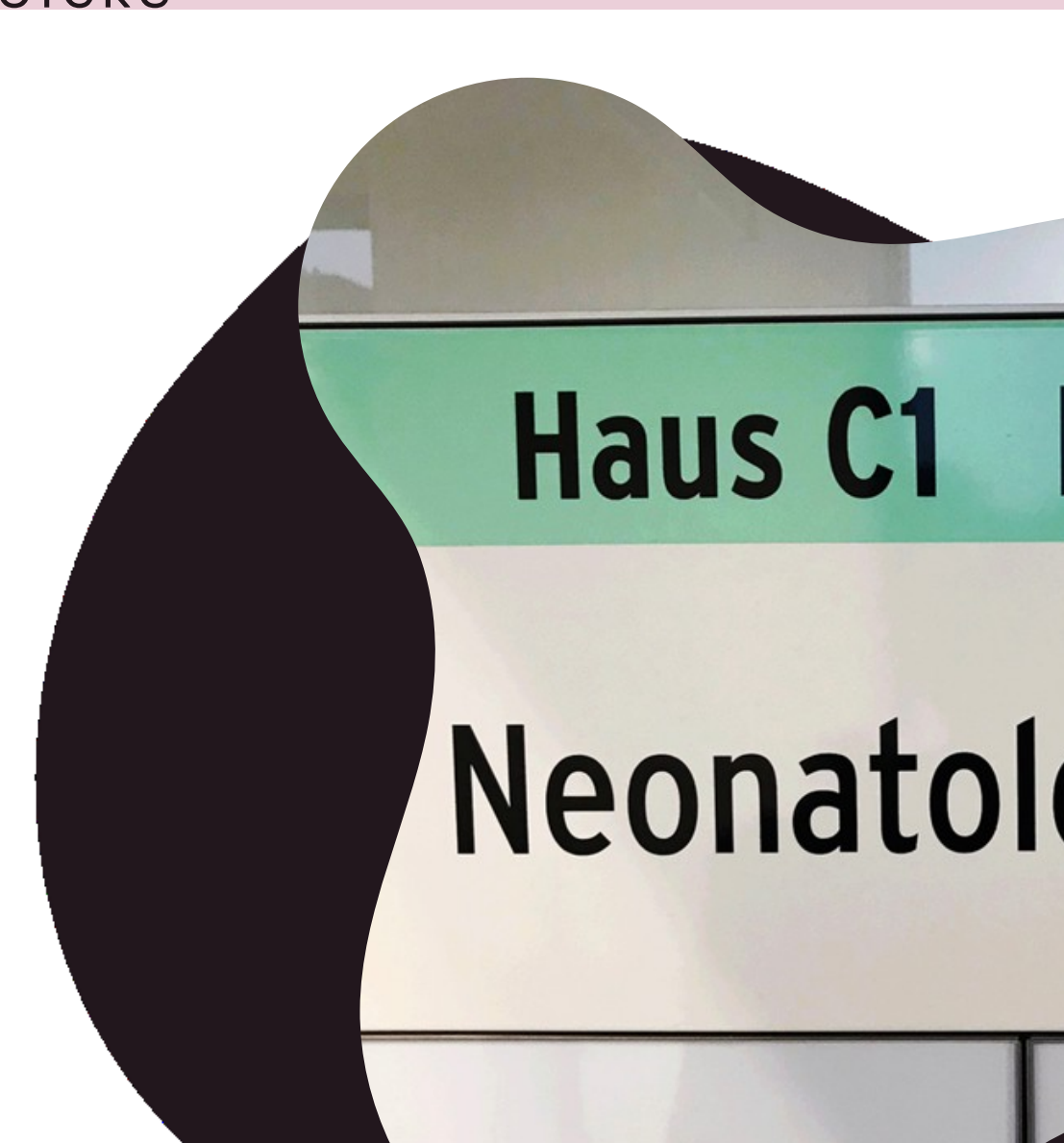
- Encefalopatie navozená asfyxií v době porodu - u доношенého novorozence
příznaky obvykle do 24 hodin
- Četnost 1:1000porodů
- Vznik HIE podpoří – placentární insuficience, nitroděložní infekce, chronická hypoxie plodu, vrozené srdeční vady..)
- Globální ischemie
- Asfyxie – cytotoxické poškození buněk– akutní edém mozku
- Klasifikace : I.-III. stupeň



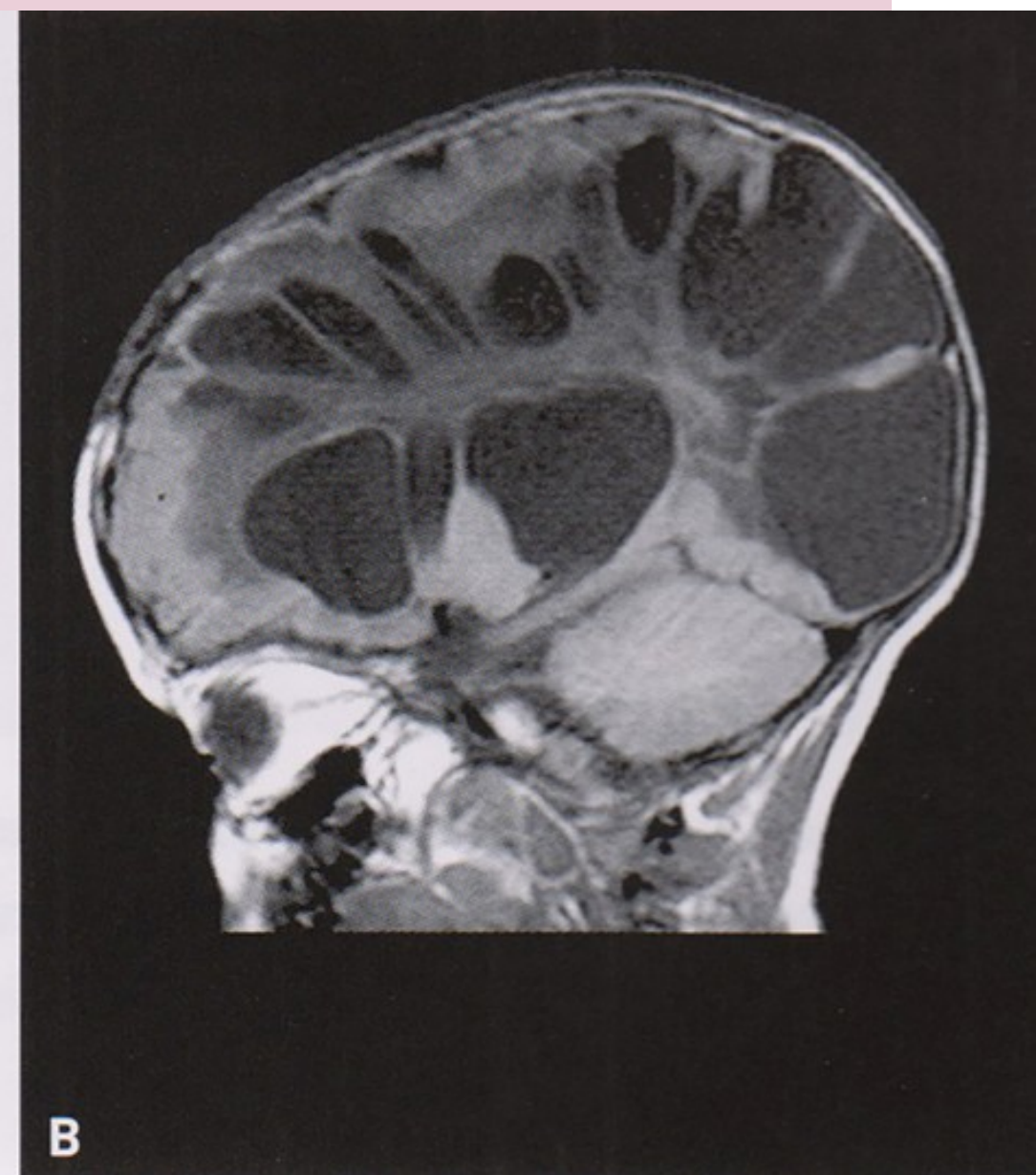
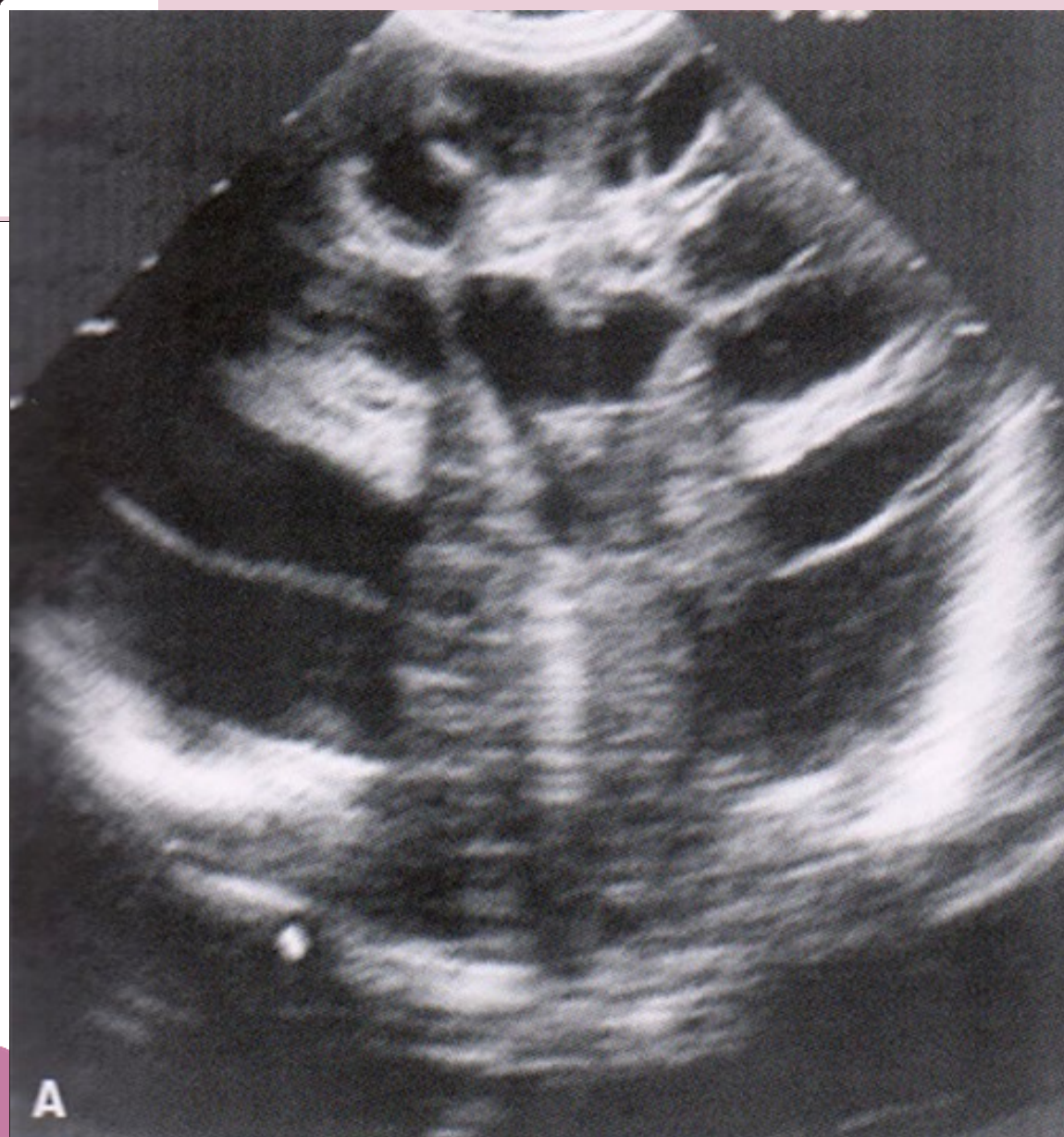
HIE- klinický obraz dle Sarnatových

- I.stupeň – lehká forma, hypertonický a hyperexcitabilní syndrom odeznívá během 1-3 dnů
- II. stupeň – středně těžká forma , hypotonický syndrom, střídá se dráždivost a apatie , pohybové stereotypie (šlapání apod), apnoické pauzy, někdy křeče
odeznívá za 3-7 dní , až 30% dětí s následky
- III.stupeň – těžká HIE- porucha vědomí(stupor až koma), hypodecerebrační rigidita , nereagující zornice, apnoe, křeče, edém mozku
50% trvalé následky, 50% letální

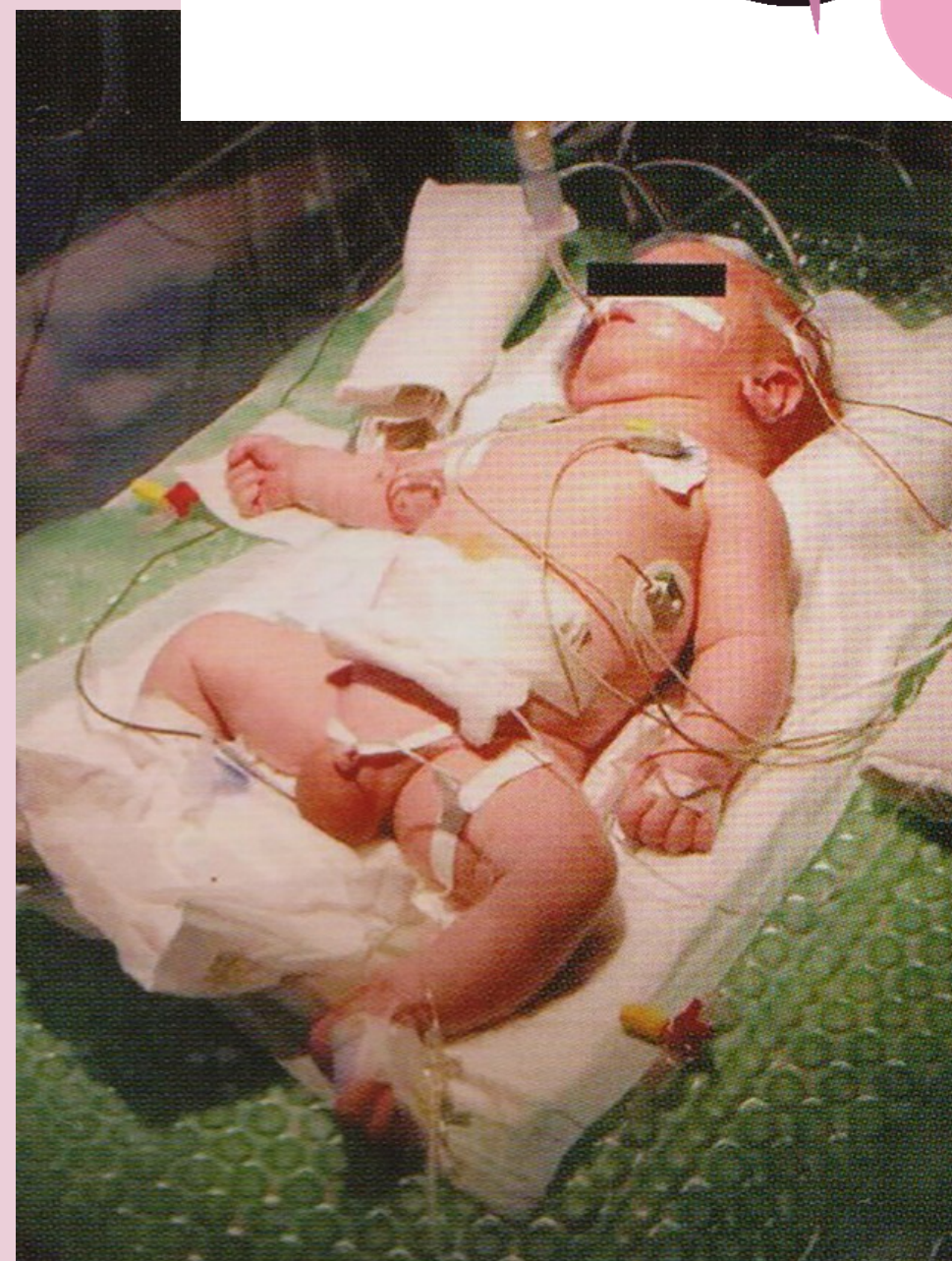

Nevšímalová S. , Dětská neurologie, Galén 2021, ISBN 978-80-7492-557-3, str 105, obr.3-9



HIE- Terapie

kvalitní prenatální péče
postnatálně : vitální funkce ,
TK, vnitřní prostředí,
léčba křečí, edému mozku
řízená hypotermie...

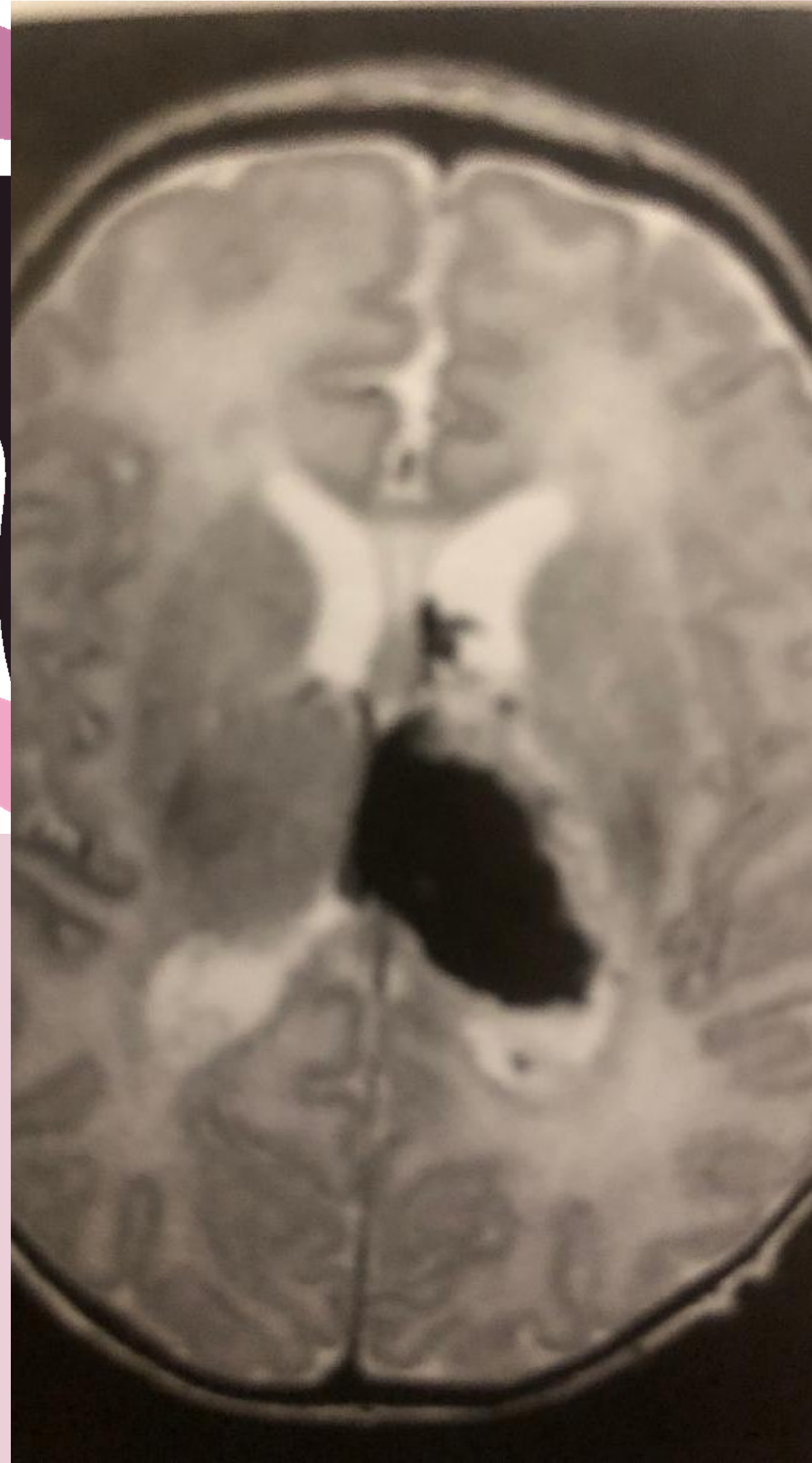


Ischemie

- **Ložiskové ischemie**- trombosa , embolie (příspívají - sepse, srdeční vady atd) projevy podle místa obstrukce klinicky apatie, poruchy vědomí, křeče

- **Globální ischemie**- zejména v bílé hmotě
Zralý novorozenec – poškození parasagitální bílé hmoty + přilehlé mozkové kůry..... atrofie

Nedonošený novorozenec- má vyšší odolnost nezralých nerv. buněk vůči hypoxii- poškozena periventrikulární bílá hmota - obraz periventrikulární leukomalacie- PVL , IVH/PVH



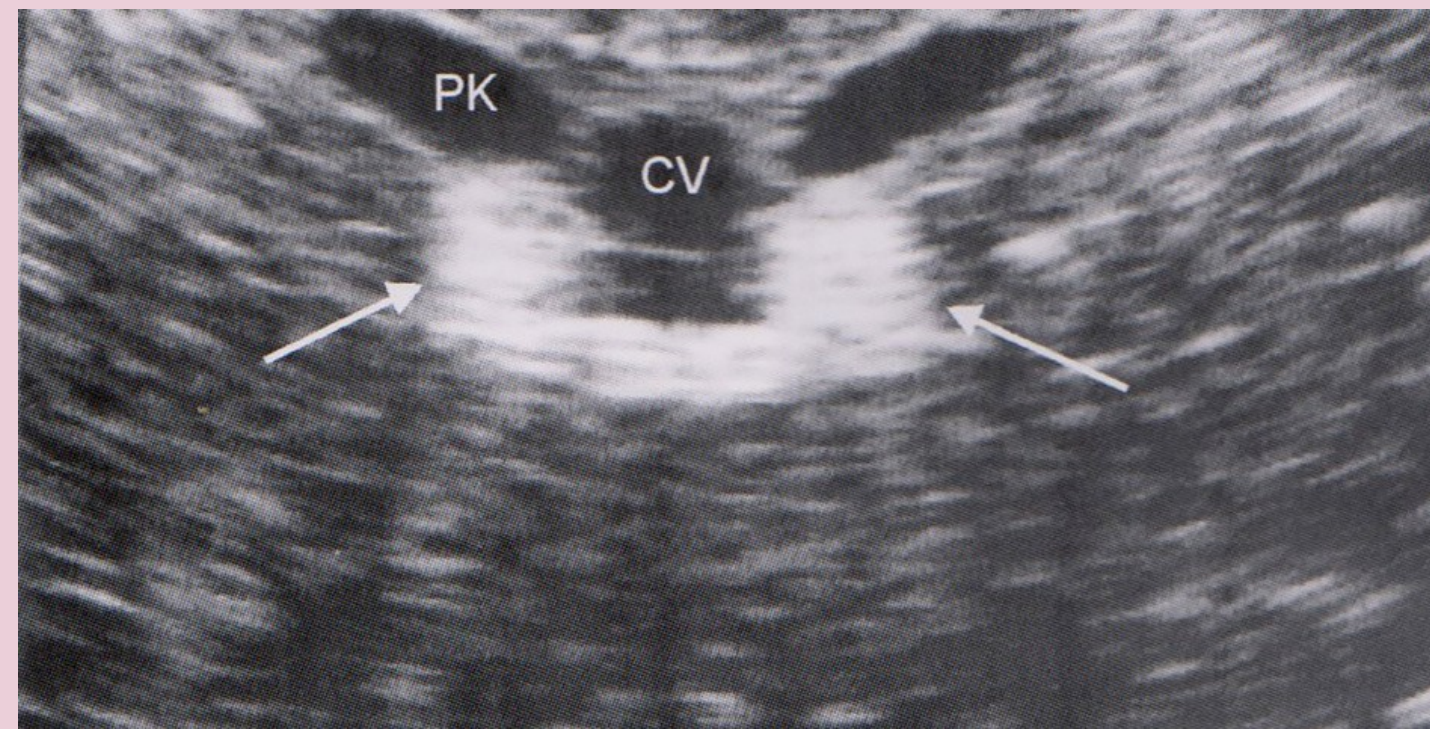
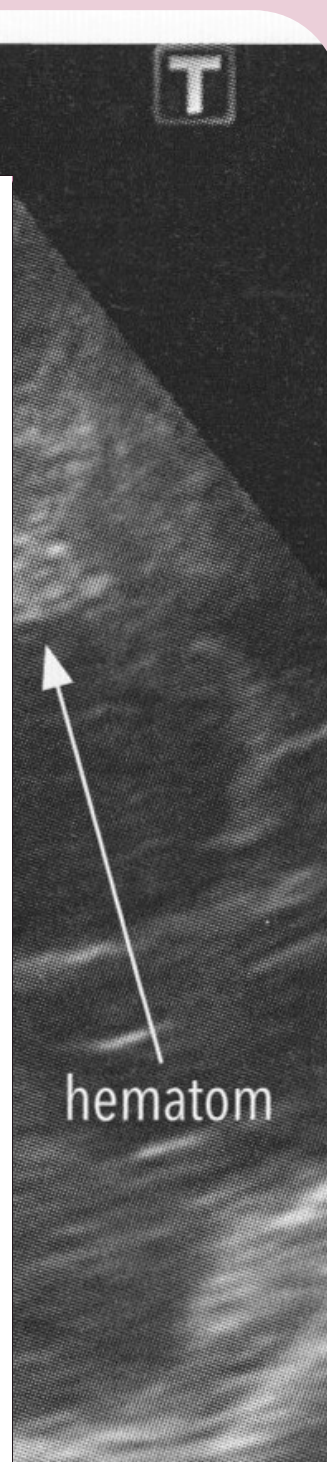
Hemorragie - IVH, PVH

- Typická léze nezralého mozku (asi 1/5 nezralých dětí) ,
po porodu
Germinální matrix – pod ependymem postranních komor
bohatě prokrvená tkáň do asi 34. týdne gestace
- bývá labilní TK, vyšší nitrohrudní tlak, hypoxie, RDS atd.
Krvácení – I. – IV. stupeň závažnosti – prosté subependymální
až intraventrikulární
I. a II. stupeň - bez klinických příznaků
III. a IV. stupeň – závažné... posthemorrhagický hydrocefalus

Ostatní typy intrakraniálního krvácení

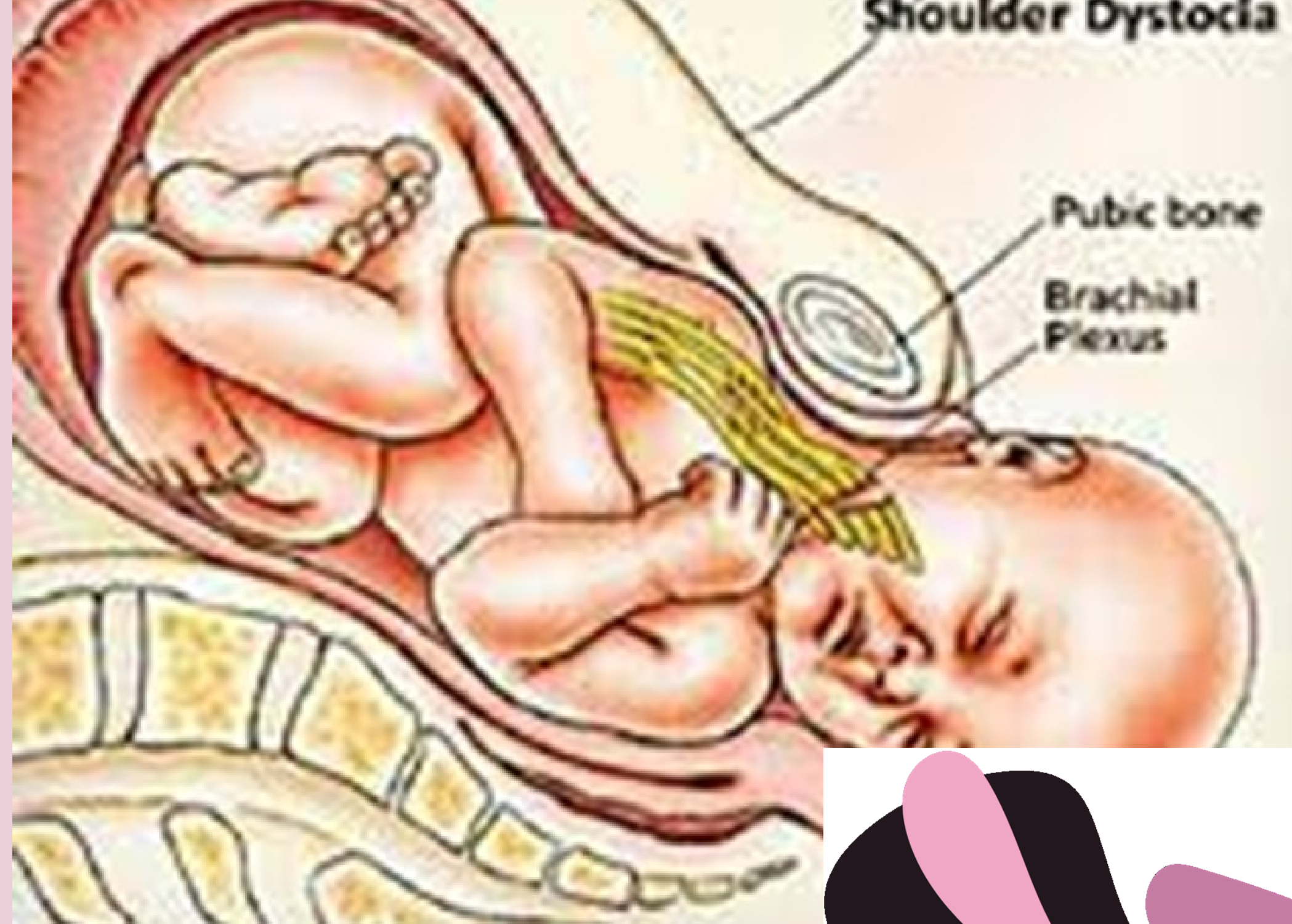- Obvykle trauma- velký plod, kefalopelvický nepoměr, kleště..
- Subdurální , epidurální hemorrhagie
- Intraventrikulární krvácení , komplikací – posthemorrhag. HC
- Krvácení do mozečku , u nezralých dětí součást IVH

Kršek P, Základy dětské neurologie, Galén2021, ISBN 978-80-7492-510-8, str 52, obr. 2.20
Nevšímalová S, Dětská neurologie, Galén 2021, ISBN 978-80-7492-557-3, str.106,obr.3-10



Poranění brachiálního plexu

www.fnbrno.cz



1-2/1000 živě narozených dětí ,
velká porodní hmotnost nad
4000g, větší OH , poloha KP .

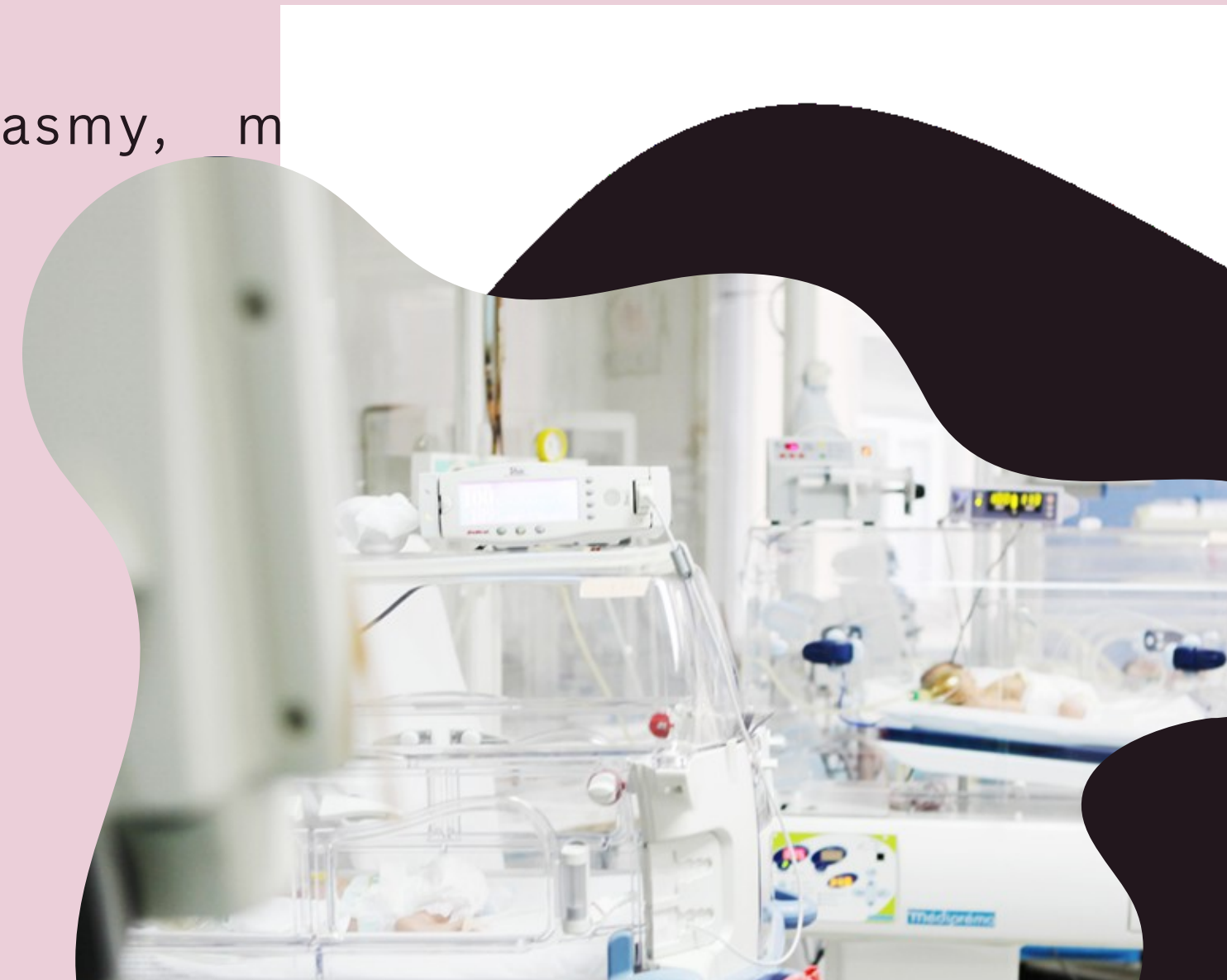Léčba a prognosa



- Diagnostika - klinika, MR plexu, EMG
 - Léčba – rehabilitace od konce 1.týdne života
 - Prognosa – dle závažnosti
porucha vedení (např. otok)
přerušeni axonů, nervových vláken
přerušeni celého nervového svazku
 - Regenerace trvá měsíce
- chirurgické řešení na zvážení po 6 měsících
nelepšícího se stavu

Novorozenecké křeče

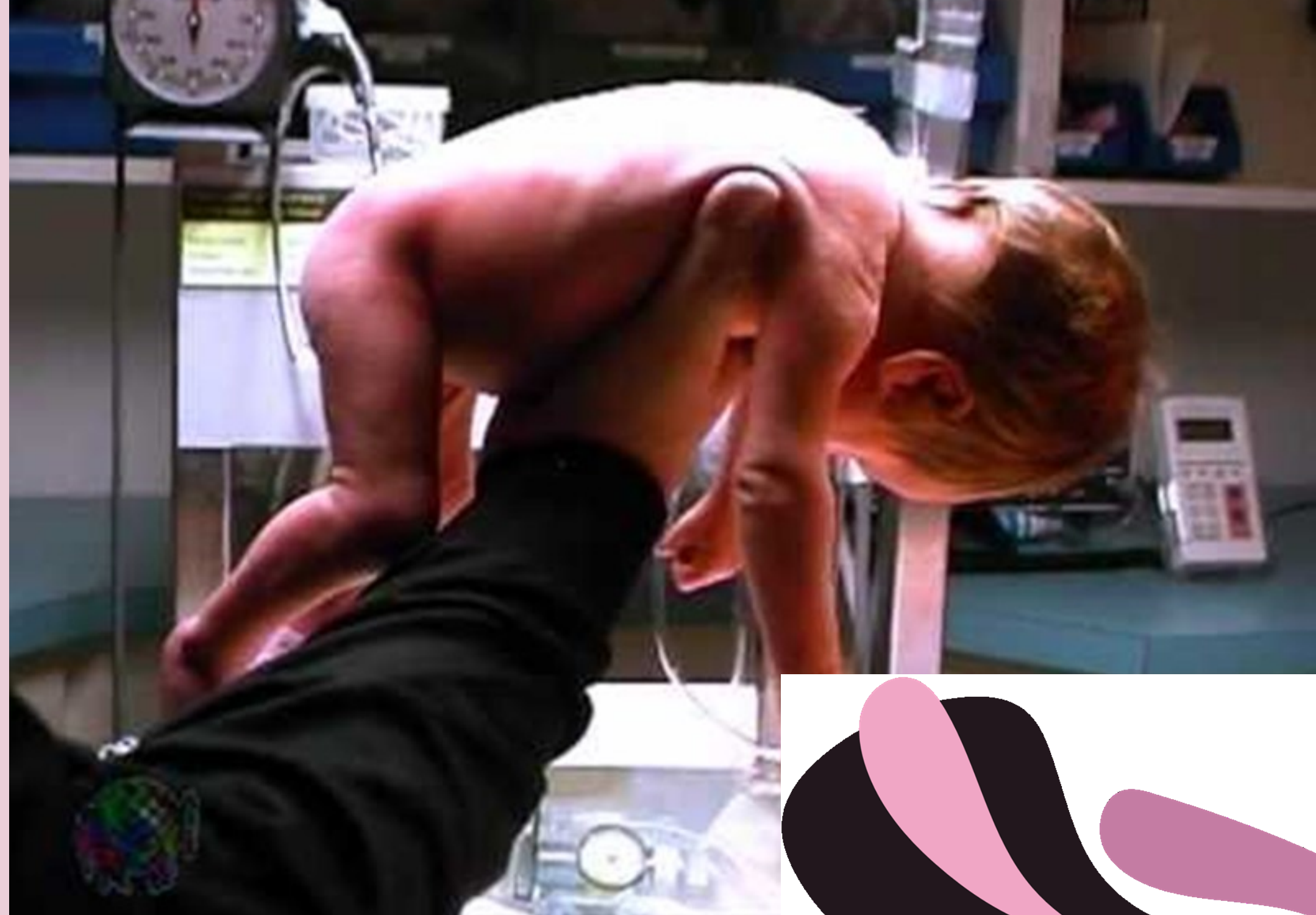
- Četnost 1,5- 5,5/1000 porodů
- Častěji u nezralých novorozenců
- Většinou symptomatické - pre a perinatální poškození mozku, metab. vady , VVV mozku , neonatální EPsyndromy
- Tonické, klonické, myoklonické, epileptické spasmy, m. automatismy (subtilní křeče)
- Základní laboratoř, NH₃, laktát, metab. vady
- LP při podezření na infekci nebo krvácení
- sono mozku, MR mozku , EEG
- Prognosa a léčba závisí na etiologii



Abstinenční syndrom

- Alkohol, tabák
sedativa, hypnotika, marihuana, opiáty , kokain, amfetaminy
- Alkohol - fetální alkoholický syndrom(mikrocefalie, hypotrofie, facies, PMR, porucha pozornosti a učení)
- Tabák, marihuana- mírné abstinenční příznaky, později ADHD,poruchy chování
- Heroin – první 2 dny života – třes, dráždivost, křeče, vegetativní dysfce, vysoký křik , později růstová retardace
- Barbituráty – 1. týden – dráždivost, třes, poruchy spánku , křeče
- Kokain- abruptce placenty, aborty, prematurita, hypotrofie, ischemie, epilepsie, mentální defekt

Abnormní svalový tonus u novorozence



- Hypotonický novorozenec
- Hypertonický novorozenec

Hypotonický syndrom

- **Centrální**
- **Periferní**

léze mozku – genetické, hemorrhagické,
ischemické atd

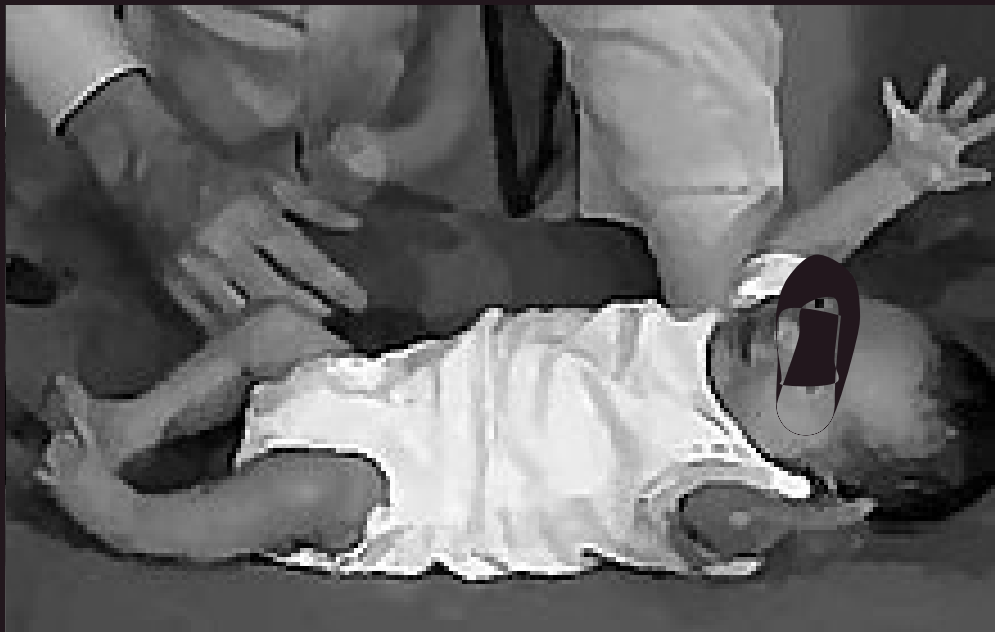nížší: VVV, perinatální úrazy míchy

: kongenitální nervosvalové choroby

Hypotonický novorozenec- projevy



- Komplikace porodu - abnormní poloha, nepostupující porod, asfyxie..
- Centrální – porucha vědomí, novoroz. křeče, špatné sání , neprospívání,
- Periferní - hypotonie, slabost, ortopedické deformity, chabý pláč, dechové obtíže, aspirace, chabé sání , neprospívání



https://cs.wikipedia.org/wiki/Moro%C5%AFv_reflex

Hypertonický novorozenec

ATAKY ZVÝŠENÉHO SVALOVÉHO NAPĚTÍ PŘI HYPEREXCITABILITĚ
NOVOROZENECKÉ KŘEČE, TETANIE - HYPOKALCÉMIE
NÍZKÝ PRÁH MORO REFLEXU
PLÁČ, NEKLID, PROPÍNÁNÍ, NA BŘÍŠKU VZPŘIMOVÁNÍ HLAVIČKY